

g. braillon

*professeur de pathologie chirurgicale
chirurgien des hôpitaux de Lyon*

le système nerveux central

à l'usage des étudiants
en médecine

Doin Éditeurs - Paris

Introduction

L'anatomie du système nerveux central a toujours eu auprès des étudiants en médecine une réputation de difficulté; celle-ci n'est à notre avis que partiellement justifiée. Néanmoins, son étude exige du temps; or les programmes actuels du 1^{er} cycle des études médicales prévoient 200 heures pour l'étude de l'ensemble des appareils.

Chargé d'enseigner l'anatomie aux étudiants de 1^{er} cycle de l'U.E.R. Lyon Sud-Ouest (Université Lyon 1) nous nous sommes astreint depuis quelques années à un enseignement aussi concis que possible, et c'est le résultat de ces tentatives de simplification que nous apportons ici.

Cet ouvrage ne donne que des notions de base strictement anatomiques, évitant de déborder sur la physiologie, et encore plus sur la philosophie. Il situe en particulier avec précision les 3 parties (dendrites, corps cellulaire, axone) de chaque neurone constituant les grandes voies de conduction.

C'est volontairement que nous nous sommes abstenu de rappels embryologiques, pensant qu'ils ne sont pas indispensables à la compréhension des structures de l'adulte.

Enfin, nous n'avons pas cru nécessaire de décourager l'étudiant par une terminologie difficile, et c'est pourquoi nous avons gardé une nomenclature anatomique classique.

Généralités

Le système nerveux central est constitué par l'ensemble des centres nerveux chargés d'assurer le fonctionnement des différents appareils de l'organisme. Il est relié à ces appareils par des nerfs répartis en nerfs crâniens et nerfs rachidiens.

L'élément de base du système nerveux est le neurone, ou cellule nerveuse qui comprend : un corps cellulaire, centre trophique, et des prolongements qui sont de deux types : les dendrites, en général multiples, et l'axone, toujours unique. Les corps cellulaires sont groupés en amas, qui constituent la substance grise; les prolongements s'entourent de gaine de myéline, de couleur blanc nacré, et s'organisent en faisceaux qui forment la substance blanche. En règle générale, l'influx nerveux parcourt les dendrites de leur extrémité distale vers le corps cellulaire, et les axones du corps cellulaire vers leur extrémité distale. L'extrémité distale d'un axone se met en relation avec les dendrites du neurone suivant par simple contiguïté : ce mode d'articulation constitue la synapse au niveau de laquelle l'influx est transmis par des médiateurs chimiques, ce qui imprime un ralentissement dans la conduction de cet influx.

Notre étude se limite au système nerveux central, laissant de côté le système nerveux périphérique, qui comprend les nerfs crâniens et rachidiens. L'ensemble assure le transport, au niveau du tronc et des membres, de la motricité et des différents types de sensibilité : c'est le système nerveux de la vie dite de relation. En outre, nous envisagerons l'organisation générale du système nerveux chargé du fonctionnement viscéral : le système nerveux végétatif (sympathique et para-sympathique), d'ailleurs intriqué dans une large mesure avec le précédent.

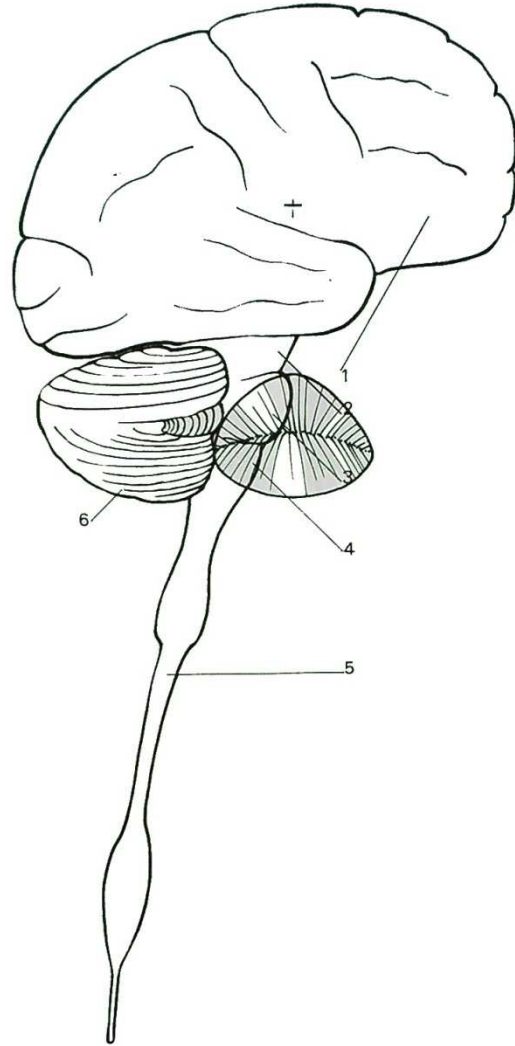
Le système nerveux central ou cérébro-spinal comprend :

- la moelle épinière;*
- le tronc cérébral;*
- le cervelet;*
- le cerveau.*

L'ensemble constitue le névraxe.

Nous étudierons successivement :

- la morphologie générale;*
- la systématisation, c'est-à-dire le trajet et le rôle des différents groupements de neurones.*



1. Le névraxe.
1. Le cerveau. 2. Pédoncule cérébral. 3. Protubérance annulaire.
4. Bulbe rachidien. 5. Moelle épinière. 6. Cervelet.

première partie

morphologie du
système nerveux central

La moelle épinière

La moelle apparaît comme un cordon blanc légèrement aplati d'avant en arrière, long de 45 cm environ, d'un diamètre moyen d'environ 1 cm. En haut, elle se continue par le bulbe rachidien. En bas, elle se continue par un cordon fibreux d'environ 25 cm de long, le « *filum terminale* ».

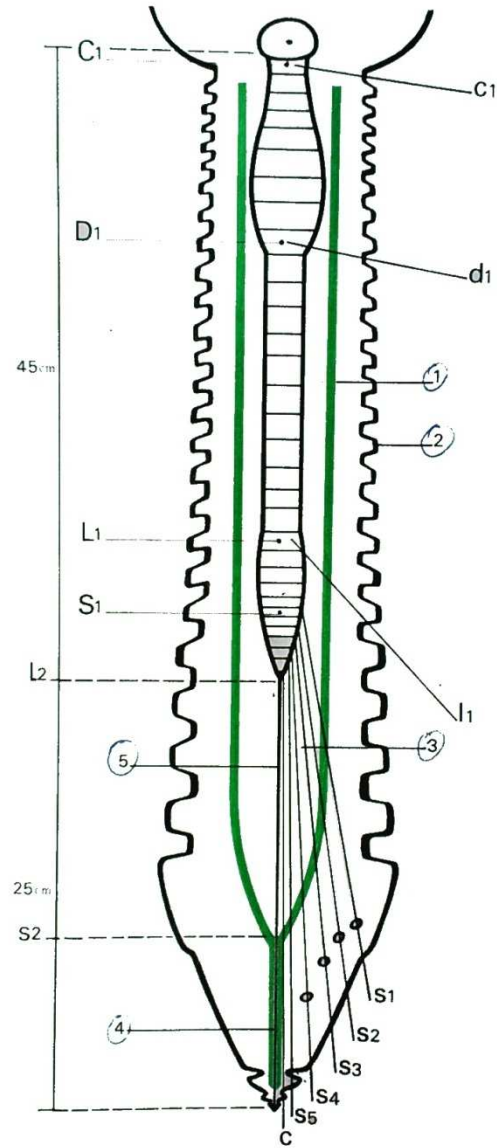
Ce n'est pas un cordon régulier. Il présente deux renflements, l'un à la partie haute (renflement cervical), l'autre à la partie basse (renflement lombaire). Sa surface est parcourue par des sillons bien visibles sur une coupe horizontale :

- En arrière, un sillon postérieur ou dorsal, peu marqué, et de chaque côté un sillon collatéral postérieur.
- En avant, un sillon antérieur ou ventral, beaucoup plus profond, avec de chaque côté un sillon collatéral antérieur.

De chaque sillon collatéral part un ensemble de filets nerveux : les filets qui sortent d'un sillon collatéral postérieur se regroupent par petits paquets pour former de chaque côté une racine postérieure; les filets qui sortent d'un sillon collatéral antérieur forment la racine antérieure. Ainsi naissent de l'ensemble de la moelle, de chaque côté, 31 racines postérieures et 31 racines antérieures. Le segment de moelle donnant les racines de même niveau s'appelle un *myélomère*. Il y a donc 31 *myélomères*.

Chaque racine postérieure, après avoir présenté un renflement, le *ganglion spinal*, s'unit à la racine antérieure pour former le nerf rachidien.

Sur une coupe horizontale de la moelle, on voit une partie centrale de substance grise en forme de H, et une partie périphérique de substance blanche. Au centre on voit un fin canal, qui s'étend sur toute la hauteur de la moelle; il contient du liquide céphalo-rachidien : c'est le *canal de l'épendyme*. La substance grise comprend de chaque côté une corne antérieure renflée, une zone péri-épendymaire, et une corne postérieure effilée. La substance blanche comprend un cordon antérieur, un cordon latéral et un cordon postérieur. Seul ce dernier est nettement séparé; les deux autres communiquent en avant de la corne grise antérieure si bien que l'on parle parfois de cordon antéro-latéral.



2. Disposition générale de la moelle épinière.
 1. Dure-mère. 2. Canal rachidien. 3. Queue de cheval.
 4. Ligament coccygien. 5. Filum terminale.

RAPPORTS

La moelle est contenue dans le canal rachidien. Celui-ci est étendu de l'atlas à l'hiatus sacré; mais la moelle se termine en bas à la hauteur de la deuxième vertèbre lombaire. Les racines quittent le canal par les trous de conjugaison, puis plus bas par les trous sacrés, les deux dernières enfin par l'hiatus sacré.

A l'intérieur du canal la moelle est protégée par les méninges, qui comprennent :

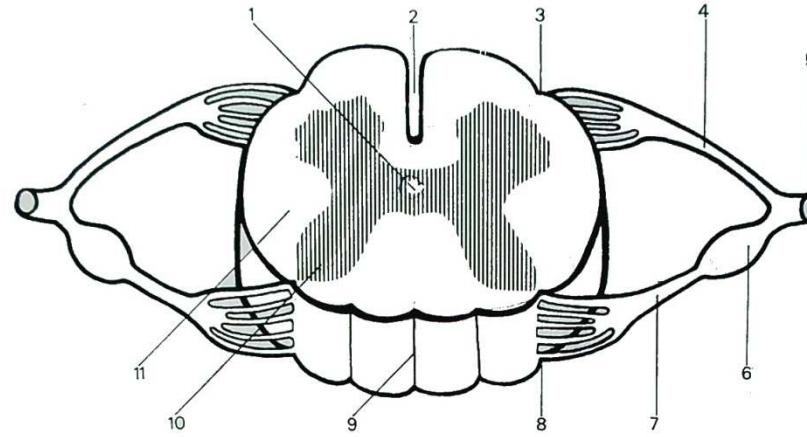
— la dure-mère, membrane fibreuse formant un étui continu qui se termine en bas en un cul-de-sac, se projetant à la hauteur de la deuxième ou de la troisième vertèbre sacrée. Au-dessous, le sac dural se prolonge sur le filum terminale, formant le ligament coccygien. Les racines perforent le sac dural par un orifice avant de gagner le trou de conjugaison. La dure-mère est séparée des parois du canal rachidien par un espace riche en veines et en graisse, l'espace épidual;

— l'arachnoïde est une membrane que l'on a voulu assimiler à une séreuse à deux feuillets. En fait, elle comprend une membrane sous-jacente à la dure-mère, et en profondeur, un espace rempli de cordages très fins et très lâches entre lesquels se trouve le liquide céphalo-rachidien : l'espace sous-arachnoïdien;

— enfin, tout contre le tissu nerveux médullaire, la pie-mère est une fine membrane porte-vaisseaux qui se prolonge sur les racines puis les nerfs. De chaque côté de la moelle et sur toute sa longueur la pie-mère envoie une expansion verticale frontale qui, de la moelle, se porte en-dehors jusqu'au sac dural, sur lequel elle se fixe de façon discontinue : c'est le ligament dentelé qui sépare de chaque côté la racine antérieure de la racine postérieure.

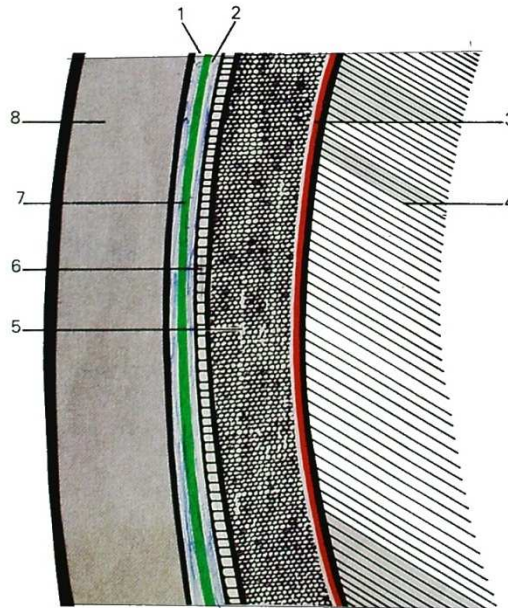
La correspondance entre racines rachidiennes et vertèbres n'est pas stricte. Il y a 8 racines cervicales, 12 dorsales, 5 lombaires, 5 sacrées, et une coccygienne. La première racine cervicale sort au-dessus de l'atlas. La huitième racine cervicale sort au-dessous de la septième vertèbre cervicale. La cinquième racine sacrée et la racine coccygienne sortent par l'hiatus sacré.

Les premières racines cervicales sont presque horizontales, et sortent du canal rachidien à un niveau voisin de celui de leur émergence médullaire; puis, au fur et à mesure que l'on progresse vers le bas, elles deviennent de plus en plus obliques en bas et en dehors. La dernière racine est finalement presque verticale. En outre, du fait de la terminaison de la moelle à hauteur de la deuxième vertèbre lombaire, la partie inférieure du sac dural n'est occupée que par des racines qui, tassées les unes contre les autres, forment la *queue de cheval*.



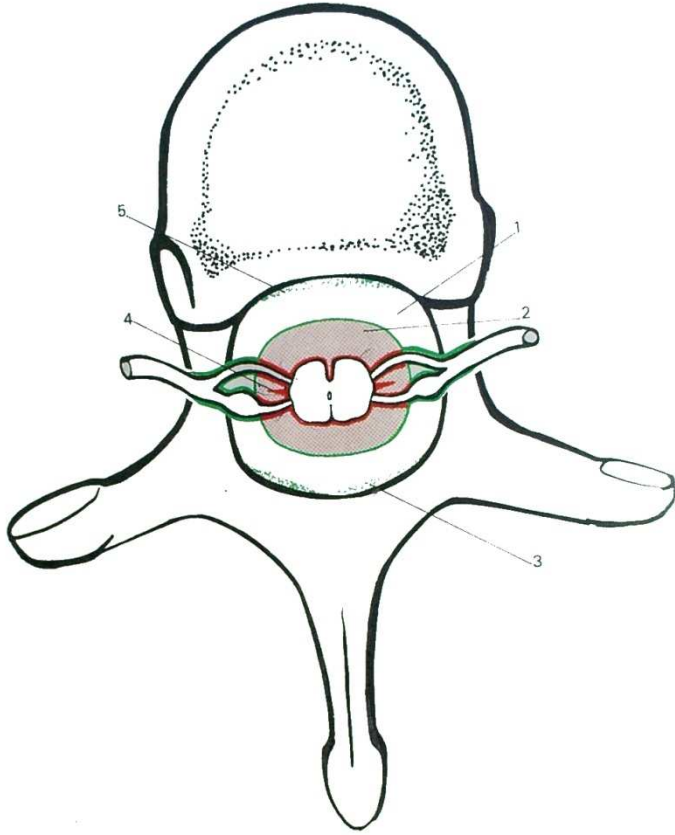
3. Un myélocère.

1. Canal de l'épendyme. 2. Sillon médian antérieur. 3. Sillon collatéral antérieur. 4. Racine antérieure. 5. Nerf rachidien. 6. Ganglion spinal. 7. Racine postérieure. 8. Sillon collatéral postérieur. 9. Sillon médian postérieur. 10. Substance grise. 11. Substance blanche.

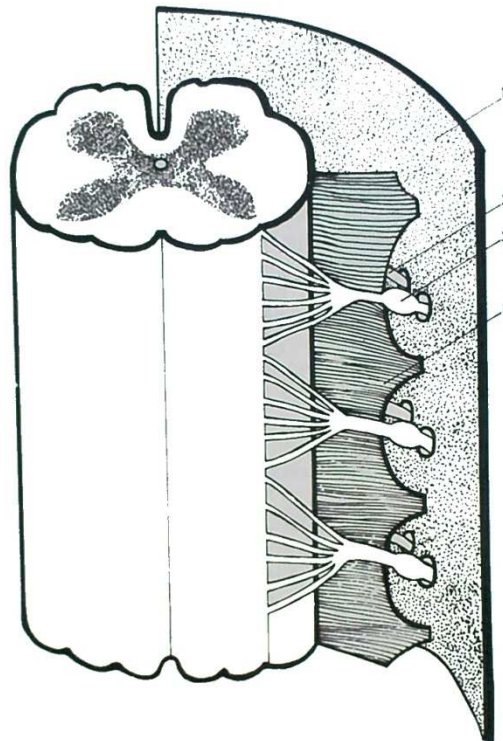


4. Les méninges.

1. Espace épidual. 2. Espace sous-dural. 3. Pie-mère. 4. Tissu nerveux. 5. Espace sous-arachnoïdien. 6. Arachnoïde. 7. Dure-mère. 8. Squelette.



5. Rapports de la moelle dans le canal rachidien.
1. Espace épidual. 2. Espace intra-dural. 3. Ligament jaune. 4. Ligament dentelé. 5. Ligament vertébral commun postérieur.



6. Le ligament dentelé.
1. Dure-mère 2 Racine antérieure. 3. Racine postérieure. 4. Ligament dentelé.

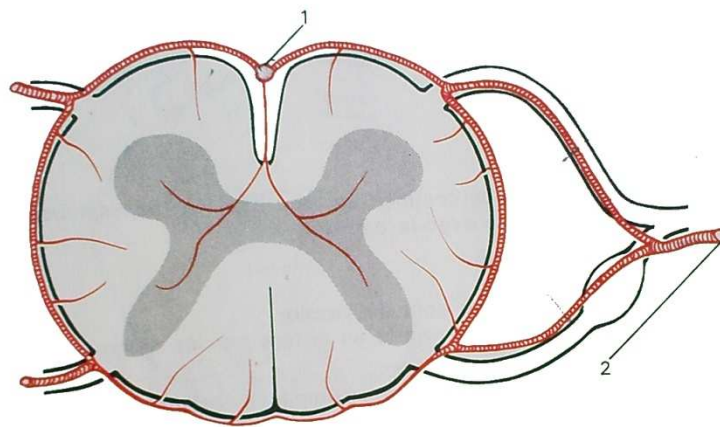
Stéphane *Marais* *A.L.C. / 11*

VASCULARISATION

Elle est assez inégale selon le niveau considéré. En principe, par chaque trou de conjugaison pénètre une artère qui accompagne le nerf rachidien : c'est l'artère radulaire. Elle provient dans la région cervicale de l'artère vertébrale, dans la région dorsale des artères inter-costales, dans la région lombaire des artères lombaires, et dans la région sacrée des artères sacrées latérales. Elle se divise en deux branches radulaires antérieure et postérieure, qui, arrivées au contact de la moelle, se divisent en deux. Ainsi est constitué, avec les homologues de l'autre côté, un cercle artériel péri-médullaire. En outre, une longue anastomose longitudinale unit en avant les artères des différents étages : l'artère spinale antérieure, qui reçoit en haut un renforcement de deux branches de l'artère vertébrale : les artères spinales antérieures; de plus, de petites anastomoses longitudinales postérieures existent de part et d'autre des racines postérieures.

De la spinale antérieure, des artéριοles pénètrent la moelle et vascularisent la plus grande partie de la substance grise; du reste des cercles péri-médullaires pénètrent des artéριοles pour la substance blanche.

En fait, cette description théorique est assez inexacte, et s'il existe une disposition segmentaire au cours du développement embryologique, chez l'adulte quelques artères radulaires seulement prennent un grand développement et assurent à elles seules la vascularisation d'un grand territoire médullaire, les autres s'atrophiant. En outre, il faut opposer le segment dorsal qui est pauvrement vascularisé aux renflements cervical et lombaire, qui le sont richement. Le renflement lombaire en particulier, reçoit l'essentiel de ses vaisseaux par une grosse artère radulaire arrivant par les trous de conjugaison, à un niveau qui varie de D10 à L2, appelée artère d'Adamckievicz.



7. Artères de la moelle.
1. Artère spinale antérieure. 2. Artère radulaire.

Le tronc cérébral

Il fait suite à la moelle et se continue en haut avec les hémisphères cérébraux. Il communique en arrière avec le cervelet.

Il comprend de bas en haut :

- le *bulbe rachidien*;
- la *protubérance annulaire* ou pont de Varole;
- les *pédoncules cérébraux*, recouverts en arrière par les tubercules quadrijumeaux.

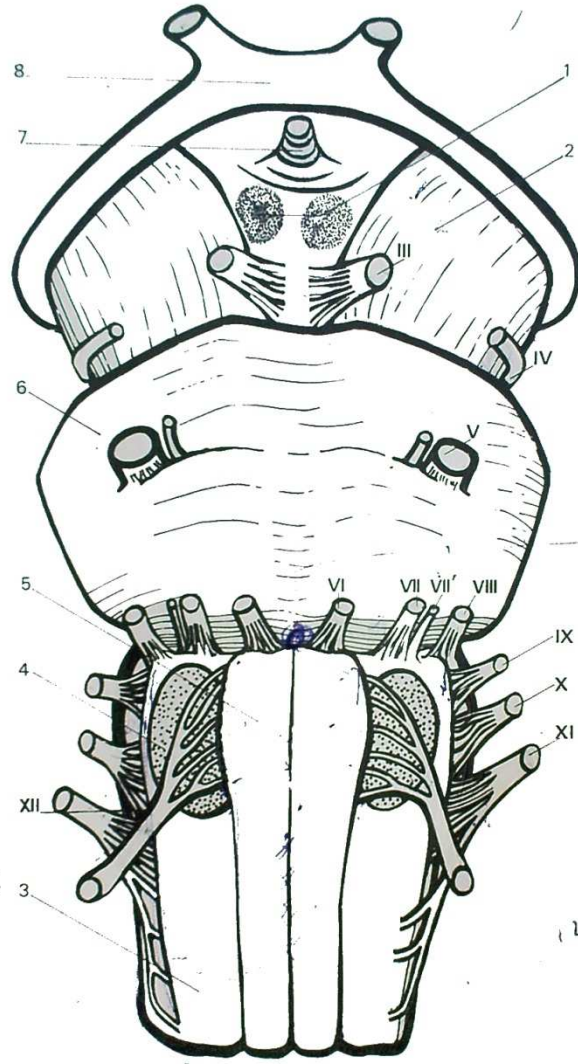
Sur une vue antérieure, le bulbe apparaît comme un renflement de la moelle : de part et d'autre du sillon médian antérieur, deux saillies s'appellent les pyramides; plus en dehors, deux masses ovalaires constituent les olives bulbaires. Il est séparé de la protubérance par le sillon bulbo-protubérantiel, au centre duquel est le trou borgne. La protubérance est une masse convexe vers l'avant et à grand axe transversal. Les deux pédoncules cérébraux sont des cordons à direction divergente de bas en haut et de dedans en dehors. Entre les deux, on voit des formations qui appartiennent au cerveau, et qui seront décrites avec celui-ci. Sur cette face antérieure, on note surtout l'origine apparente, c'est-à-dire la sortie de la plupart des paires de nerfs crâniens, à l'exception des deux premières paires.

Ce sont de chaque côté :

- le *moteur oculaire commun* (III) qui naît sur le bord interne du pédoncule;
- le *pathétique* (IV) qui naît de la face postérieure et apparaît en avant après avoir contourné le pédoncule cérébral;
- le *trijumeau* (V) qui naît à la partie antéro-supérieure de la protubérance;
- le *moteur oculaire externe* (VI) qui naît de la partie médiane du sillon bulbo-protubérantiel, et plus en dehors, dans la fossette latérale, le *facial* (VII) accompagné du *nerf intermédiaire de Wrisberg* (VII bis), puis le *nerf auditif* (VIII).

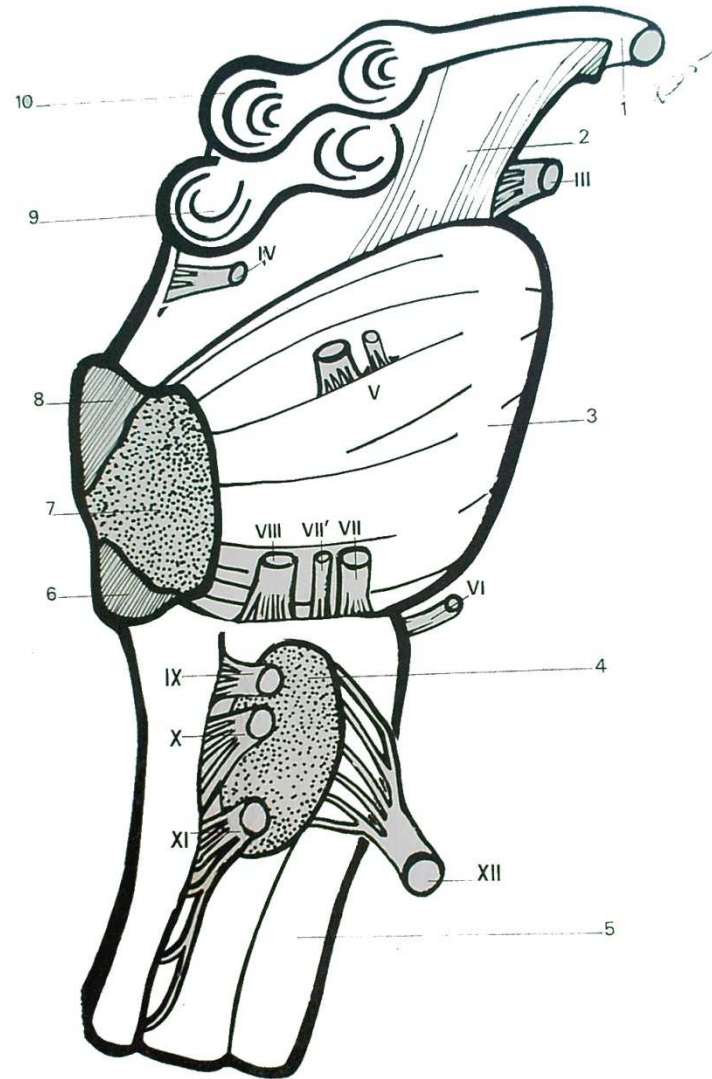
En dehors de l'olive bulbaire sortent successivement :

- le *glosso-pharyngien* (IX);
- le *vague*, ou *pneumo-gastrique* (X);
- le *spinal* (XI).



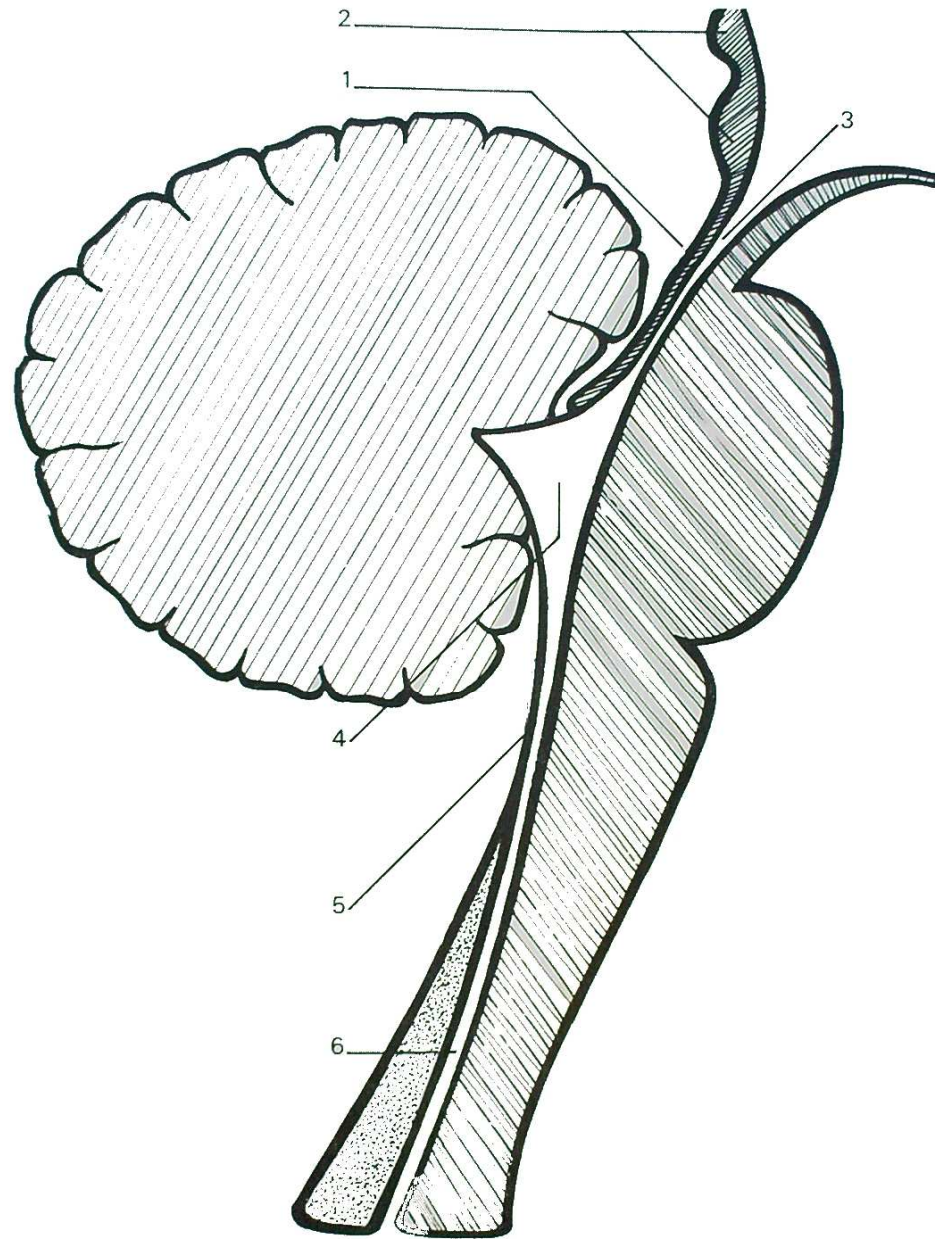
8. Vue antérieure du tronc cérébral.

- 1. Tubercules mammillaires. 2. Pédoncule cérébral. 3. Bulbe rachidien.
- 4. Olive bulbaire. 5. Pyramide. 6. Protubérance annulaire. 7. Tige pituitaire. 8. Chiasma optique.



9. Vue latérale du tronc cérébral.

1. Chiasma optique. 2. Péduncle cérébral. 3. Protubérance annulaire.
 4. Olive bulbaire. 5. Bulbe rachidien. 6. Péduncle cérébelleux inférieur.
 7. Péduncle cérébelleux moyen. 8. Péduncle cérébelleux supérieur.
 9. Tubercule quadrijumeau postérieur. 10. Tubercule quadrijumeau antérieur.



10. Coupe sagittale du tronc cérébral.

1. Valvule de Vieussens. 2. Lame quadrijumelle. 3. Aqueduc de Sylvius. 4. IV^e ventricule. 5. Membrana tectoria. 6. Canal de l'épendyme.

Enfin dans le sillon pré-olivaire sort le *grand hypo-glosse* (XII).

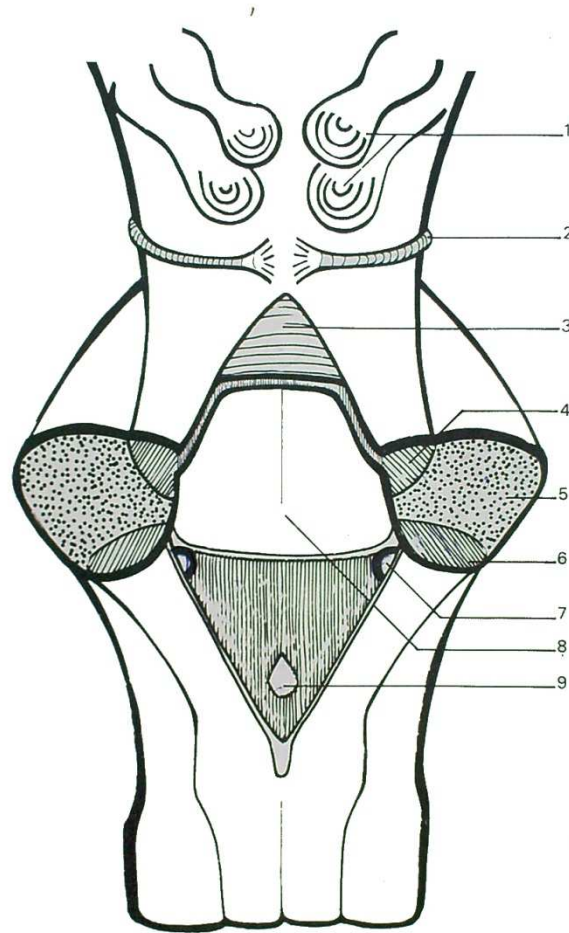
La partie postérieure du tronc cérébral est presque totalement masquée par le cervelet; il faut enlever celui-ci pour voir le tronc cérébral. On voit alors la face postérieure du quatrième ventricule.

Le *quatrième ventricule* est une cavité épendymaire, donc remplie de liquide céphalo-rachidien, qui fait suite au canal de l'épendyme et qui, à sa partie haute, se poursuit par un autre canal très fin, l'aqueduc de Sylvius. Il a la forme d'un losange. Sa face antérieure est formée par le tissu nerveux du tronc cérébral: c'est le plancher du quatrième ventricule. Sa face postérieure est au contraire pratiquement réduite à la membrane épendymaire, non protégée par du tissu nerveux: c'est une disposition que l'on appelle une « *membrana tectoria* ». Ce mince voile est fait de deux plans inclinés vers l'arrière qui se réunissent selon l'axe horizontal du losange, formant un angle dièdre qui semble pénétrer dans le cervelet, mais il n'y a, à ce niveau, aucun échange de fibres nerveuses avec celui-ci. Le voile épendymaire supérieur est tapissé d'une mince couche de tissu nerveux: c'est la valvule de Vieussens. Le voile épendymaire inférieur est perforé à ses deux extrémités latérales par les deux trous de Luschka, et à son angle inférieur par le trou de Magendie. Par ces trois orifices, le liquide céphalo-rachidien compris dans les cavités épendymaires communique avec le liquide céphalo-rachidien contenu dans les espaces méningés.

A la partie basse bulbaire, on note des reliefs qui continuent ceux de la face postérieure de la moelle.

A la partie haute, la face postérieure des pédoncules est masquée par la lame quadrijumelle, formée des deux tubercules quadrijumeaux antérieurs et des deux tubercules quadrijumeaux postérieurs; immédiatement au-dessous d'eux, près de la ligne médiane, on voit sortir le nerf pathétique (IV), seul nerf crânien dont l'origine apparente est postérieure. Enfin, de part et d'autre des angles latéraux du losange du quatrième ventricule, on voit trois cordons de substance nerveuse qui unissent le tronc cérébral au cervelet:

- du bulbe partent les *pédoncules cérébelleux inférieurs*;
- de la protubérance partent les *pédoncules cérébelleux moyens*;
- des pédoncules cérébraux partent les *pédoncules cérébelleux supérieurs*.



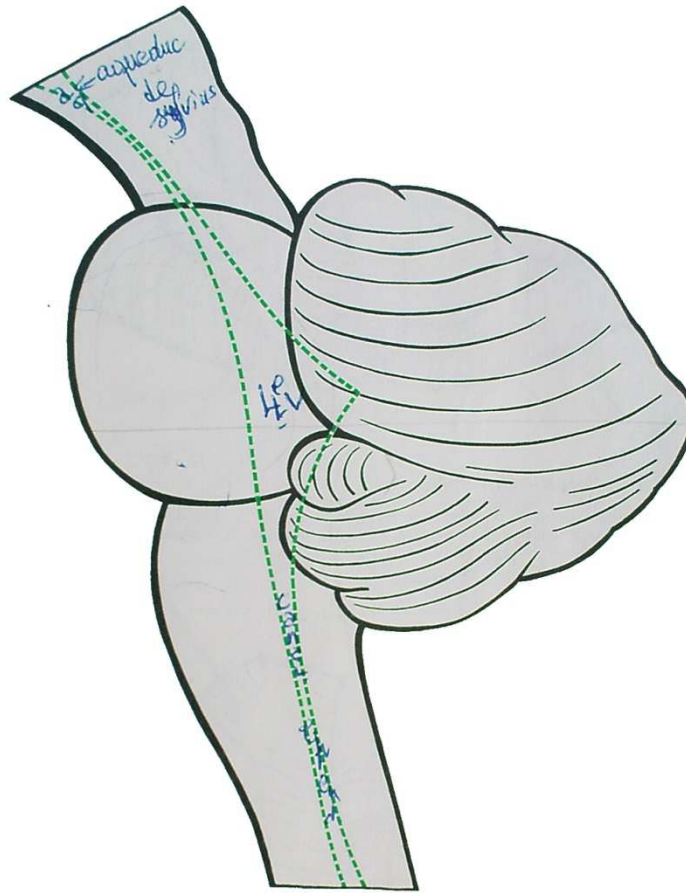
11. *Vue postérieure du tronc cérébral (le cervelet est enlevé).*
1. Tubercules quadrijumeaux. 2. Nerf IV. 3. Valvule de Vieussens.
4. Pédoncule cérébelleux supérieur. 5. Pédoncule cérébelleux moyen.
6. Pédoncule cérébelleux inférieur. 7. Trou de Luschka. 8. IV^e ventricule. 9. Trou de Magendie.

Le cervelet

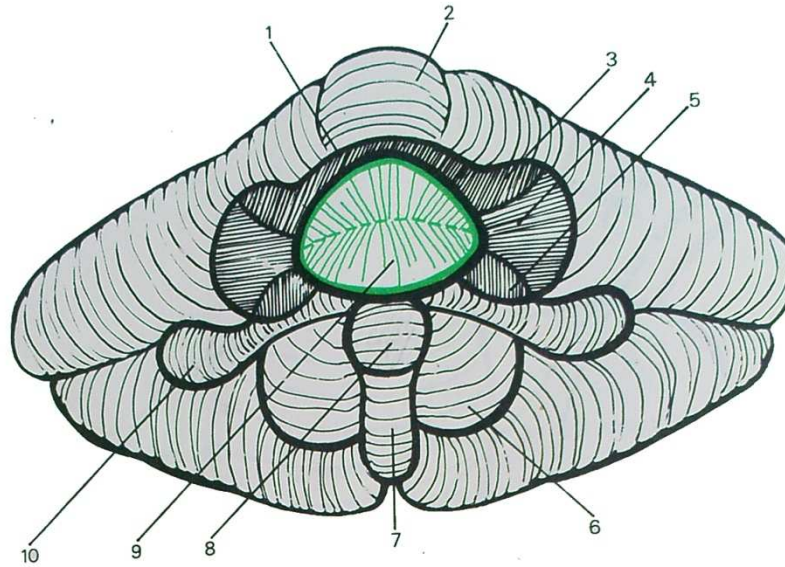
Le cervelet apparaît comme une masse formée de deux hémisphères latéraux et d'un élément médian, le vermis.

Le vermis forme une sorte d'étranglement sagittal. Les hémisphères sont plus saillants. Leur surface est parcourue de sillons multiples, plus ou moins profonds, et dont les plus profonds permettent d'isoler un certain nombre de lobes : citons parmi eux le nodulus, qui occupe la partie antéro-inférieure du vermis, et les deux flocculus, situés sur les hémisphères, de part et d'autre du nodulus. Leur ensemble constitue le lobe flocculo-nodulaire qui a une individualité physiologique. Le nom des autres lobes a moins d'intérêt. Par contre, les relations avec le tronc cérébral sont plus importantes à noter : au milieu le cervelet n'est qu'en contiguïté avec le quatrième ventricule, qui forme son coin postérieur s'enfonçant dans la masse du cervelet. Mais les seules zones où des fibres nerveuses passent du tronc cérébral au cervelet, ou inversement, sont les zones latérales des pédoncules cérébelleux : le cervelet ne communique avec le reste du système nerveux central, que par ces six pédoncules, et leur section permet de séparer le cervelet qui reste en arrière, du tronc cérébral avec la cavité du quatrième ventricule qui reste en avant.

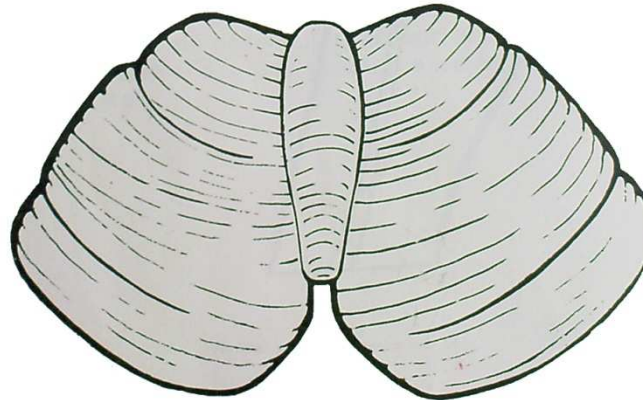




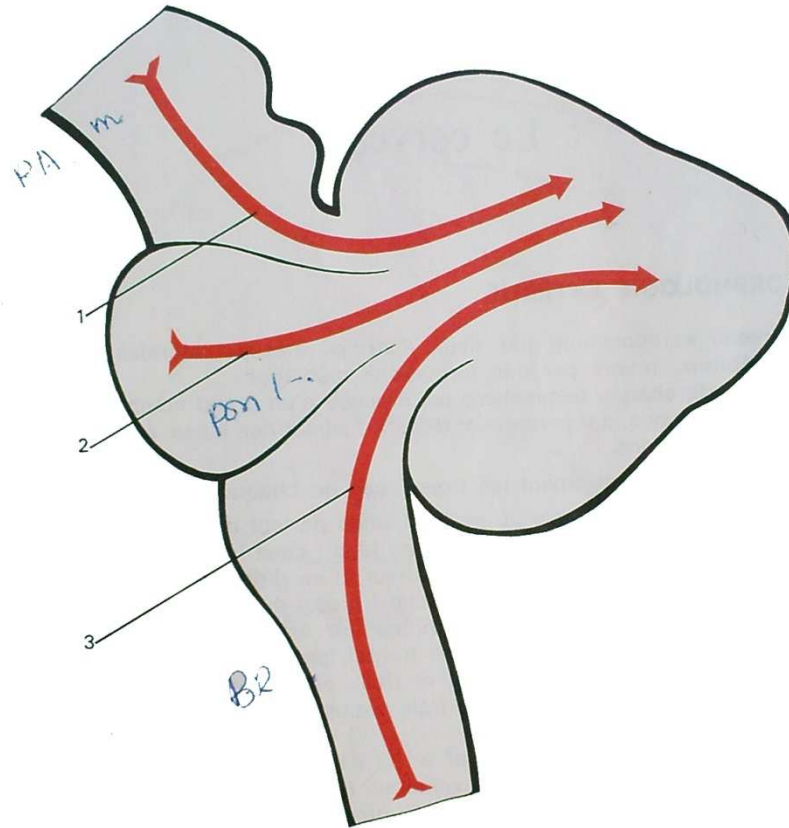
12. Le cervelet — vue latérale.



13. Le cervelet — vue antérieure.
 1. Valvule de Vieussens. 2. Vermis supérieur. 3. Pédoncule cérébelleux supérieur. 4. Pédoncule cérébelleux moyen. 5. Pédoncule cérébelleux inférieur. 6. Amygdale. 7. Vermis inférieur. 8. Nodulus. 9. IV^e ventricule. 10. Flocculus.



14. Le cervelet — vue supérieure.



15. Les pédoncules cérébelleux.
1. Pédoncule cérébelleux supérieur. 2. Pédoncule cérébelleux moyen. 3. Pédoncule cérébelleux inférieur.

Le cerveau

I. — MORPHOLOGIE EXTERNE

Le cerveau est constitué par deux énormes masses latérales, les hémisphères cérébraux, réunis par des formations médianes.

La surface de chaque hémisphère est creusée d'un grand nombre de sillons plus ou moins profonds, qui permettent d'individualiser des lobes, et dans chaque lobe des circonvolutions.

Considérons successivement les trois faces de chaque hémisphère.

Sur la *face externe*, on note un profond sillon partant de la partie antérieure du bord inférieur, remontant en arrière et en haut : c'est la scissure de Sylvius. Un sillon moins complet part du bord supérieur et se dirige en bas et en avant : c'est la scissure de Rolando. Une petite scissure part du bord supérieur près du pôle postérieur ; c'est la scissure perpendiculaire externe. Ces scissures permettent de distinguer quatre lobes : lobes frontal, pariétal, temporal et occipital.

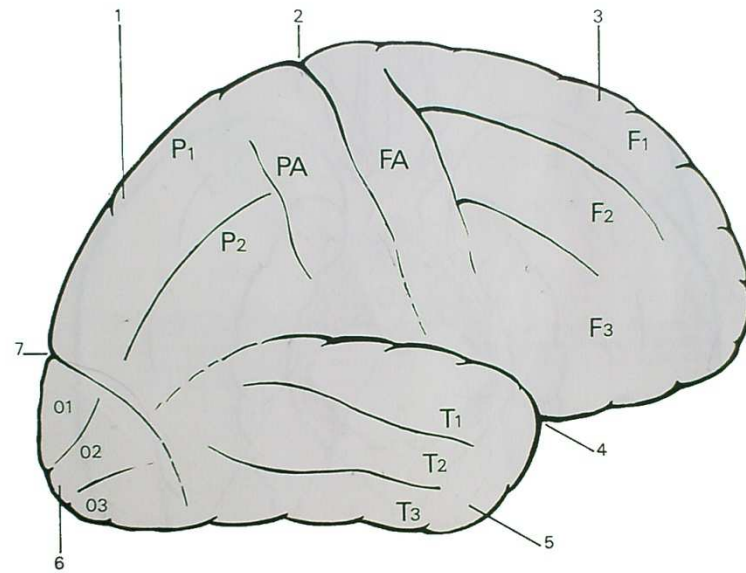
Sur le lobe frontal, un sillon vertical et deux sillons longitudinaux séparent la circonvolution frontale ascendante et trois circonvolutions frontales : première, deuxième et troisième (F1, F2, F3).

Sur le lobe pariétal, un sillon vertical et un sillon longitudinal individualisent la pariétale ascendante et deux circonvolutions (P1 et P2).


Sur le lobe temporal, deux sillons longitudinaux délimitent trois circonvolutions temporales (T1, T2, T3).

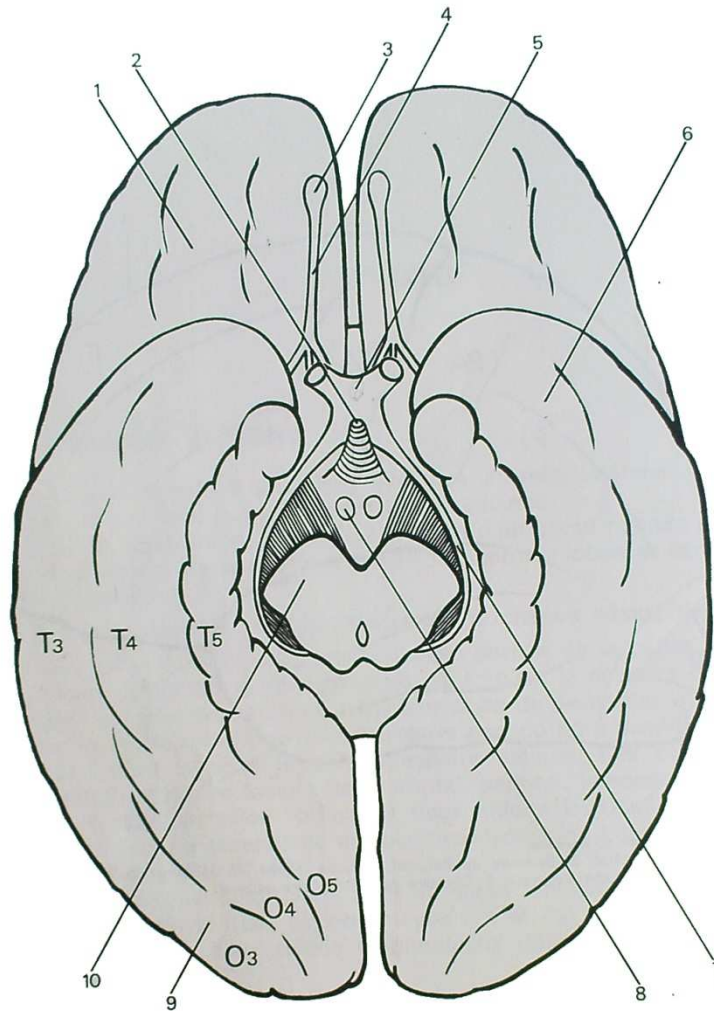
De même, le pôle occipital présente trois circonvolutions occipitales (O1, O2, O3).

Sur la *face inférieure* des hémisphères, on voit le lobe temporal et le lobe occipital, que deux sillons longitudinaux divisent chacun en trois circonvolutions : O3, O4, O5, T3, T4, T5. Cette cinquième circonvolution temporale, ou circonvolution de l'hippocampe, se termine en avant par un repli en crochet : l'uncus. En avant, la face inférieure du pôle frontal est appelée parfois lobe orbitaire. Sur cette face inférieure, on voit pénétrer dans la masse du cerveau les deux pédoncules cérébraux entre lesquels apparaissent différentes formations : tuber-



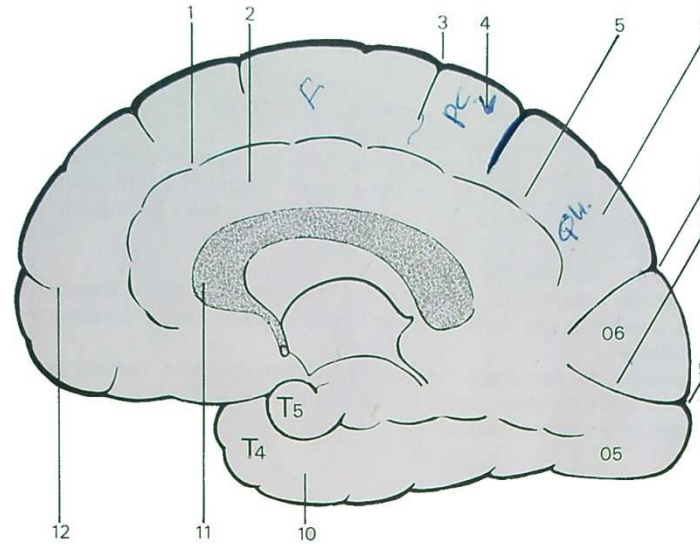
16. Face externe du cerveau.
1. Lobe pariétal. 2. Scissure de Rolando. 3. Lobe frontal. 4. Scissure de Sylvius. 5. Lobe temporal. 6. Lobe occipital. 7. Scissure perpendiculaire externe.





17. Face inférieure du cerveau.

1. Lobe frontal. 2. Tige pituitaire. 3. Bulbe olfactif. 4. Bandelette olfactive.
 5. Chiasma optique. 6. Lobe temporal. 7. Bandelette optique. 8. Tubercule
 mamillaire. 9. Lobe occipital. 10. Pédoncule cérébral.



18. Face interne du cerveau.

1. Scissure callosa-marginale. 2. Circonvolution du corps calleux. 3. Scissure de Rolando. 4. Lobule paracentral. 5. Lobe pariétal. 6. Lobule quadrilatère. 7. Scissure perpendiculaire interne. 8. Lobe occipital. 9. Scissure calcarine. 10. Lobe temporal. 11. Corps calleux. 12. Lobe frontal.

cules mamillaires, tige pituitaire et paroi inférieure du troisième ventricule. En avant de ces formations, on trouve le chiasma optique, formé par les deux nerfs optiques (II), en avant, et les deux bandelettes optiques en arrière. Enfin, à la face inférieure de chaque lobe orbitaire, on trouve les nerfs olfactifs (I), formés chacun d'une bandelette renflée en avant en bulbe olfactif, et divisée en arrière en trois racines olfactives.

La *face interne* de l'hémisphère est masquée dans toute sa partie centrale par les formations inter-hémisphériques; sur la partie périphérique, on retrouve la scissure de Rolando, et une scissure perpendiculaire interne. On note également une scissure oblique dans le lobe occipital: la scissure calcarine, qui sépare la cinquième circonvolution occipitale de la sixième. Une longue scissure semi-circulaire, située entre le pourtour de l'hémisphère et les formations centrales (représentées ici par le corps calleux) s'appelle la scissure callosa-marginale. Au-dessous d'elle on trouve la circonvolution du corps calleux; au-dessus d'elle, on retrouve les versants internes des lobes frontal et pariétal, où l'on distingue la circonvolution frontale interne, puis en arrière de la scissure de Rolando le lobule para-central (versant interne de la pariétale ascendante), et le lobe quadrilatère.

II. — MORPHOLOGIE INTERNE

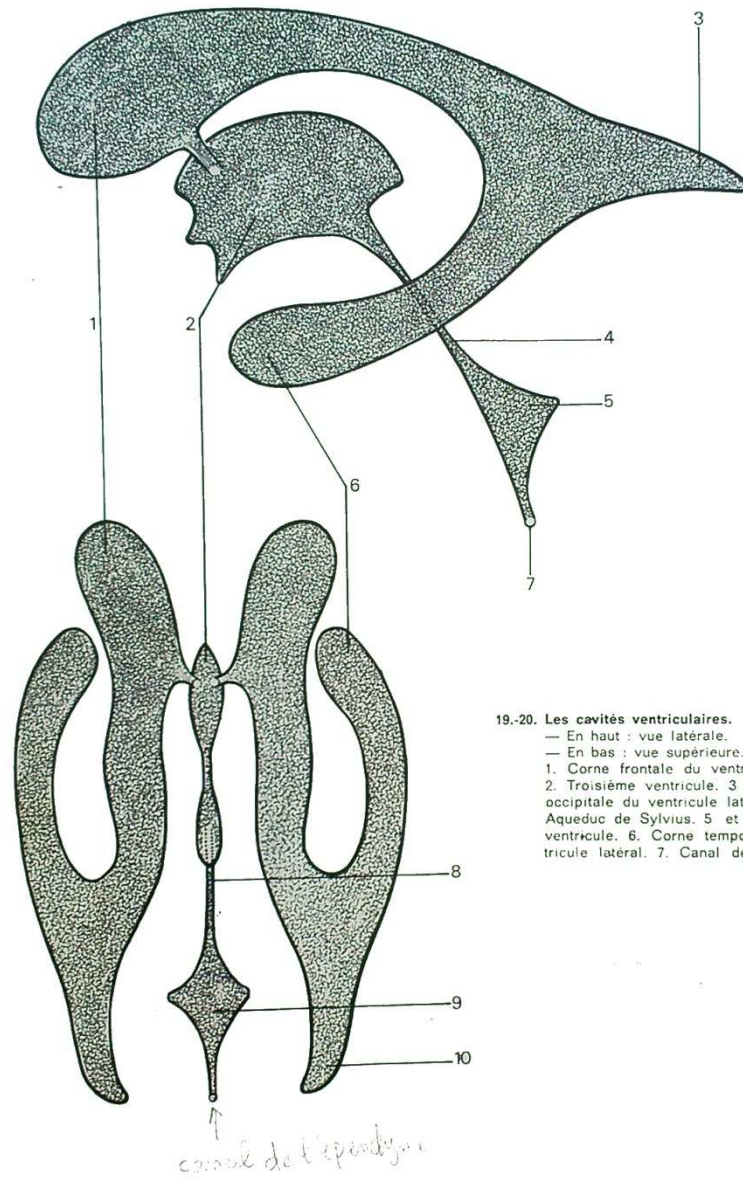
Elle apparaît assez complexe, surtout dans la partie centrale qui sert d'union entre les deux hémisphères. Elle comprend :

- les cavités ventriculaires remplies de liquide céphalo-rachidien;
- la substance grise, répartie en deux territoires : une mince couche périphérique, le cortex cérébral, et des formations profondes : les noyaux gris centraux;
- la substance blanche, qui comprend :
 - les axones unissant les hémisphères à la moelle, et qui passent tous par cette zone charnière que constitue l'entrée des pédoncules cérébraux dans la masse cérébrale;
 - les axones de neurones d'association, dont certains restent intra-hémisphériques, et dont d'autres passent d'un hémisphère à l'autre, constituant les commissures inter-hémisphériques.

1. LES VENTRICULES

Le troisième ventricule est la formation centrale du cerveau. C'est une cavité aplatie transversalement, à tel point que ses deux parois droite et gauche se touchent. A sa partie postérieure, débouche l'aqueduc de Sylvius, auquel elle fait suite, et immédiatement au-dessus de lui, une petite dépression correspond à l'implantation de l'épiphyse. Sa paroi inférieure est tapissée d'une mince lame de tissu nerveux : l'hypothalamus, et est marquée par deux dépressions : la plus antérieure mène vers le chiasma optique, la plus postérieure vers la tige pituitaire, à laquelle est appendu le lobe postérieur de l'hypophyse. Sa paroi antérieure est occupée par la commissure blanche antérieure, et plus haut, par le début du corps calleux et du trigone, c'est-à-dire par les principales commissures inter-hémisphériques. Sa paroi supérieure est réduite à un mince voile épendymaire (membrana tectoria). Ses parois latérales sont essentiellement tapissées par les deux thalamus, qui parfois s'unissent l'un à l'autre par une coalescence appelée improprement commissure grise (ce n'est pas une vraie commissure, car il n'y a pas passage de fibres nerveuses d'un côté à l'autre). A la partie antéro-externe du troisième ventricule se trouvent sur les deux faces en regard, deux orifices qui le font communiquer avec les deux ventricules latéraux : ce sont les trous de Monro.

Les deux ventricules latéraux sont deux cavités en forme de croissant, creusées à l'intérieur de chaque hémisphère. Dans leur partie haute, ils sont très proches l'un de l'autre, seulement séparés par un mince voile : le septum lucidum. En avant, ils se prolongent par une corne dite frontale. A leur partie moyenne et postérieure ils envoient un diverticule vers l'arrière : la corne occipitale. Dans leur partie basse, enfin, ils s'éloignent l'un de l'autre pour s'enfoncer dans la profondeur de chaque lobe temporal, et se terminer par la corne temporale, ou sphénoïdale.



19.-20. Les cavités ventriculaires.
 — En haut : vue latérale.
 — En bas : vue supérieure.
 1. Corne frontale du ventricule latéral.
 2. Troisième ventricule. 3 et 10. Corne occipitale du ventricule latéral. 4 et 8. Aqueduc de Sylvius. 5 et 9. Quatrième ventricule. 6. Corne temporale du ventricule latéral. 7. Canal de l'ependyme.

2. LA SUBSTANCE GRISE

La substance grise périphérique forme une couche de 2 à 4 mm d'épaisseur, le *cortex cérébral* (ou manteau, ou pallium) qui s'enfonce dans la profondeur des sillons et des scissures, ce qui augmente considérablement sa surface totale. Dans la profondeur la substance grise forme les *noyaux gris centraux*, ou noyaux opto-striés, qui comportent : le thalamus ou couche optique, et les corps striés : noyau caudé et noyau lenticulaire.

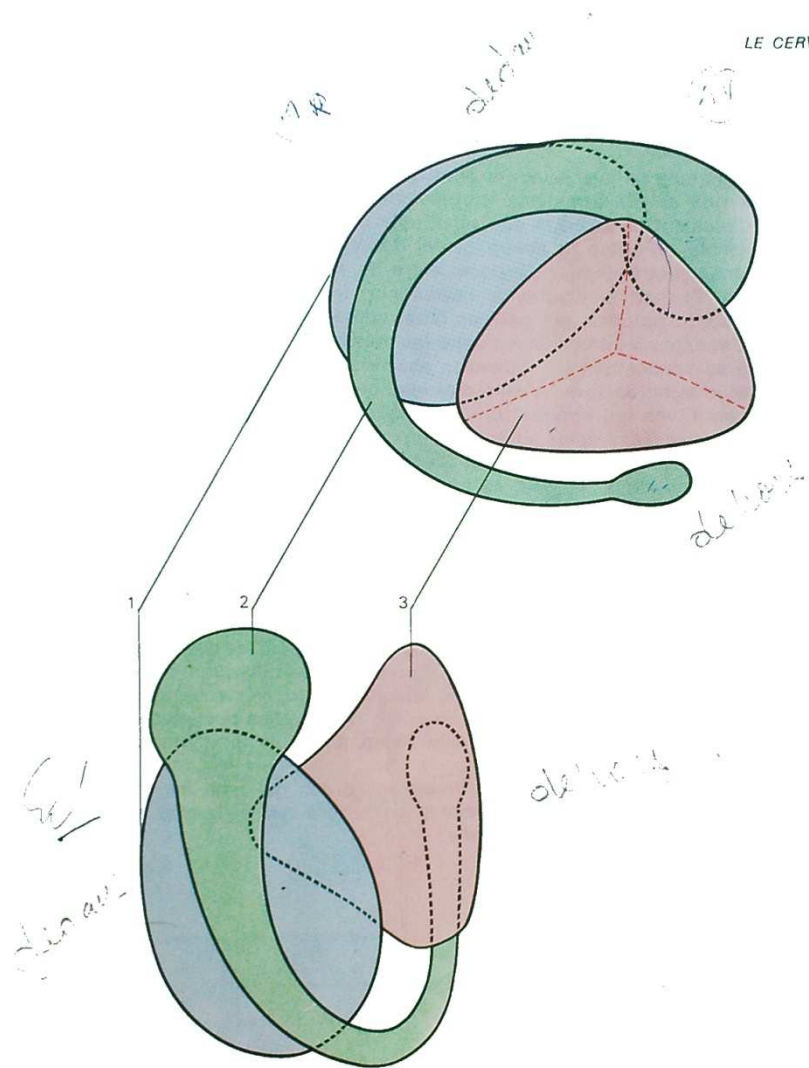
Le *thalamus* est un noyau ovoïde à grand axe oblique en avant et en dedans, si bien que les pôles antérieurs des deux thalamus sont plus proches l'un de l'autre que leur pôle postérieur. Il est situé sur la face latérale correspondante du troisième ventricule.

Le *noyau caudé* forme un anneau incomplet ouvert en avant. Sa partie supérieure est au contact de la partie supérieure du thalamus; elle est renflée à son extrémité antérieure (tête du noyau caudé). La partie postérieure se recourbe vers le bas et s'éloigne du thalamus pour passer dans le pôle temporal de l'hémisphère où se situe la partie terminale ou queue.

Le *noyau lenticulaire* forme une masse pyramidale à base externe et à sommet inféro-interne, qui s'insinue entre la partie inférieure du thalamus, et la queue du noyau caudé.

Un peu en dehors de la face externe de ce noyau lenticulaire se trouve une petite lame de substance grise : le claustrum, ou avant-mur.

Handwritten notes or scribbles in the bottom right corner of the page.



21.-22. Les noyaux gris centraux.
— En haut : vue latérale.
— En bas : vue supérieure.
1. Thalamus. 2. Noyau caudé. 3. Noyau lenticulaire.

3. LA SUBSTANCE BLANCHE

Elle est formée de faisceaux d'axones qui doivent se frayer un passage entre les noyaux gris et les formations ventriculaires.

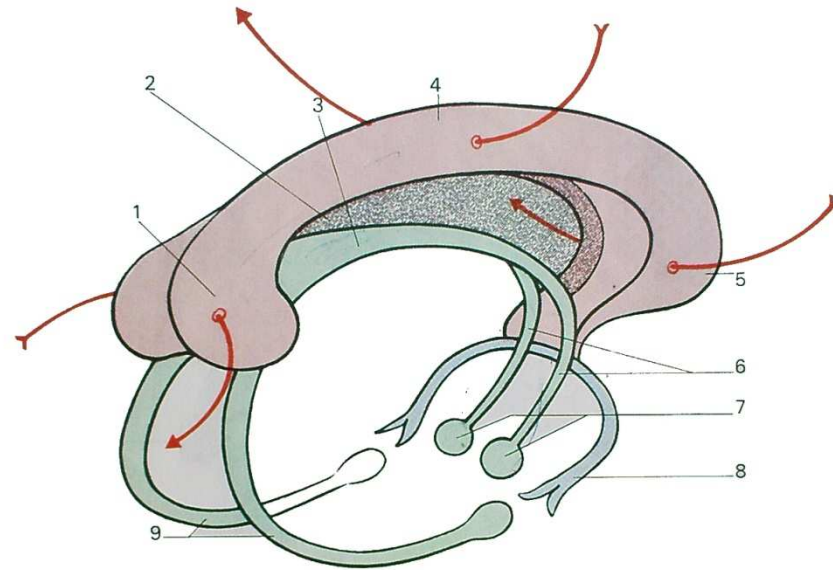
Immédiatement au-dessous du cortex, elle occupe des zones assez vastes, dont l'ensemble constitue le *centre ovale*. Par contre, elle doit se concentrer dans les zones centrales pour s'insinuer entre les noyaux gris centraux : ce sont les *capsules*. De part et d'autre de l'avant-mur, les deux capsules extrême et externe ne sont occupées que par des fibres d'association intra-hémisphérique. Par contre, la capsule interne située entre les principaux noyaux gris centraux est la zone où se concentrent les faisceaux ascendants et descendants qui relient le cortex et le tronc cérébral, c'est-à-dire les fibres dites de projection.

Enfin, les fibres qui unissent un hémisphère à l'autre constituent les *commissures inter-hémisphériques*. Elles sont importantes à connaître, car elles constituent autour du troisième ventricule l'armature centrale du cerveau, que l'on retrouve sur toute coupe horizontale ou verticale. Elles sont essentiellement au nombre de trois :

— le *corps calleux* apparaît comme une lame épaisse, aplatie et concave vers le bas. Il part, en avant, de la commissure blanche antérieure, présente un premier renflement ou genou, puis à sa partie postérieure un deuxième renflement ou bourrelet;

— le *trigone* est moins volumineux. Dans sa partie moyenne il forme un cordon unique situé dans la concavité du corps calleux et séparé de lui par une lame sagittale translucide : le septum lucidum. En avant, il se bifurque en deux piliers antérieurs, qui, longeant les deux parois latérales du troisième ventricule, rejoignent les tubercules mamillaires. En arrière, les deux parties postérieures s'écartent rapidement l'une de l'autre pour aller se terminer à la face interne du pôle temporal de chaque hémisphère;

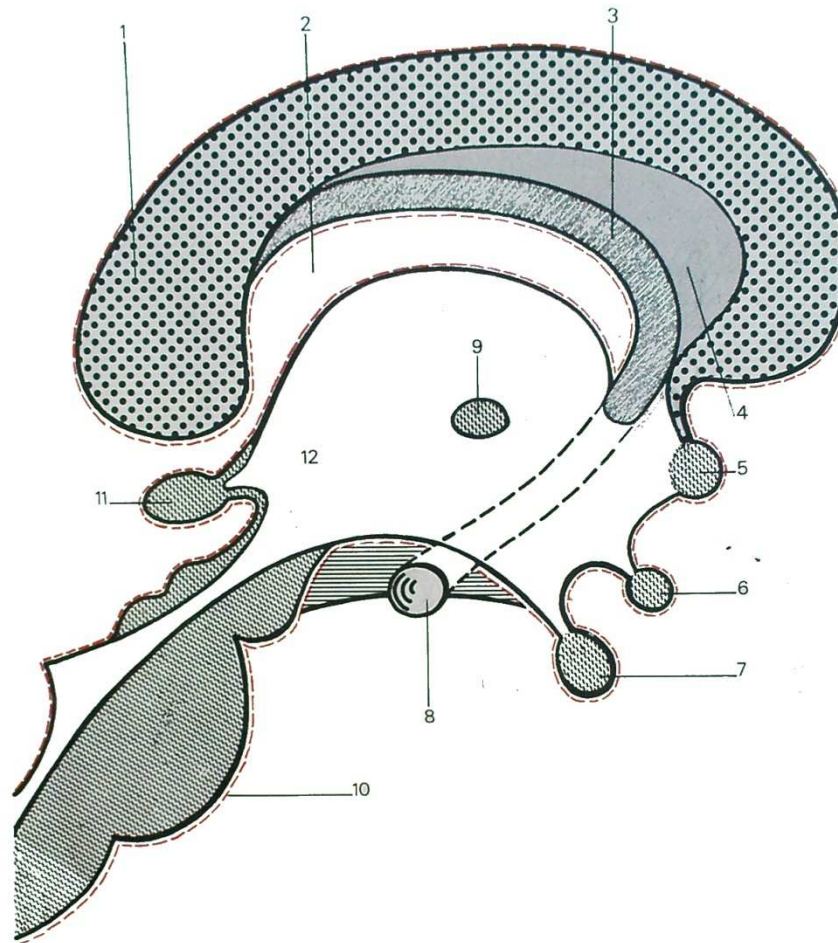
— la *commissure blanche antérieure* est un cordon qui relie les deux pôles temporaux en formant une anse concave en arrière qui embrasse l'extrémité antéro-inférieure du troisième ventricule.



23. Les commissures inter-hémisphériques.

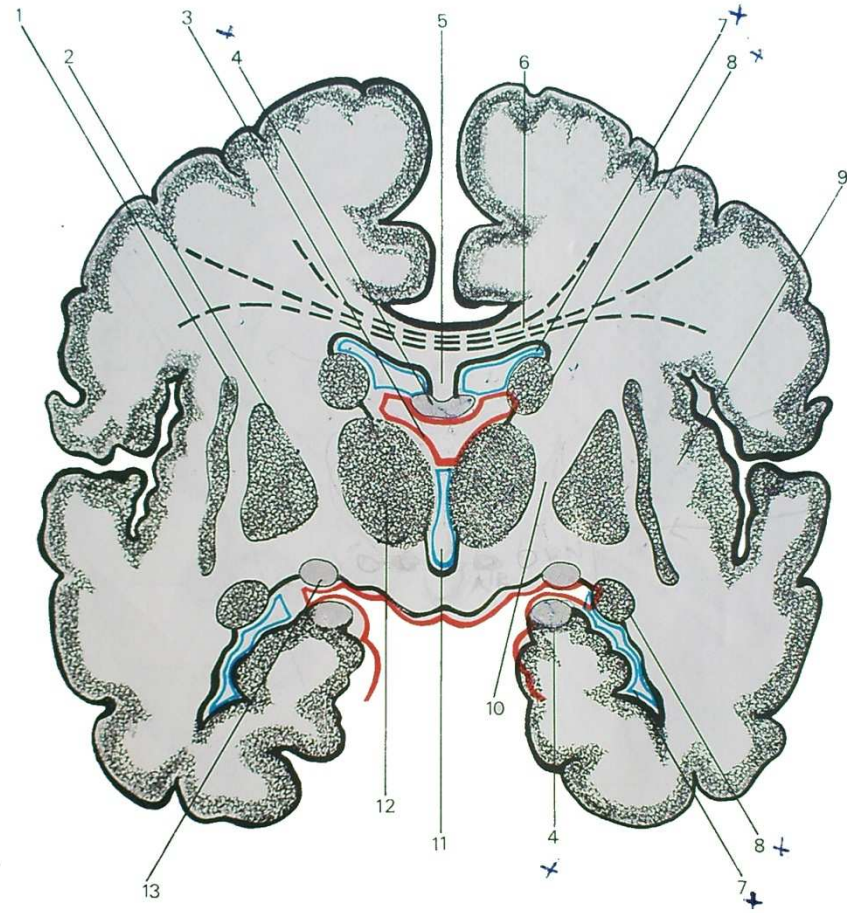
(D'après BOURRET et LOUIS).

1. Bourrelet. 2. Septum lucidum. 3. Trigone. 4. Corps calleux. 5. Genou. 6. Piliers antérieurs du trigone. 7. Tubercules mamillaires. 8. Commissure blanche antérieure. 9. Piliers postérieurs du trigone.



24. Coupe sagittale du cerveau.

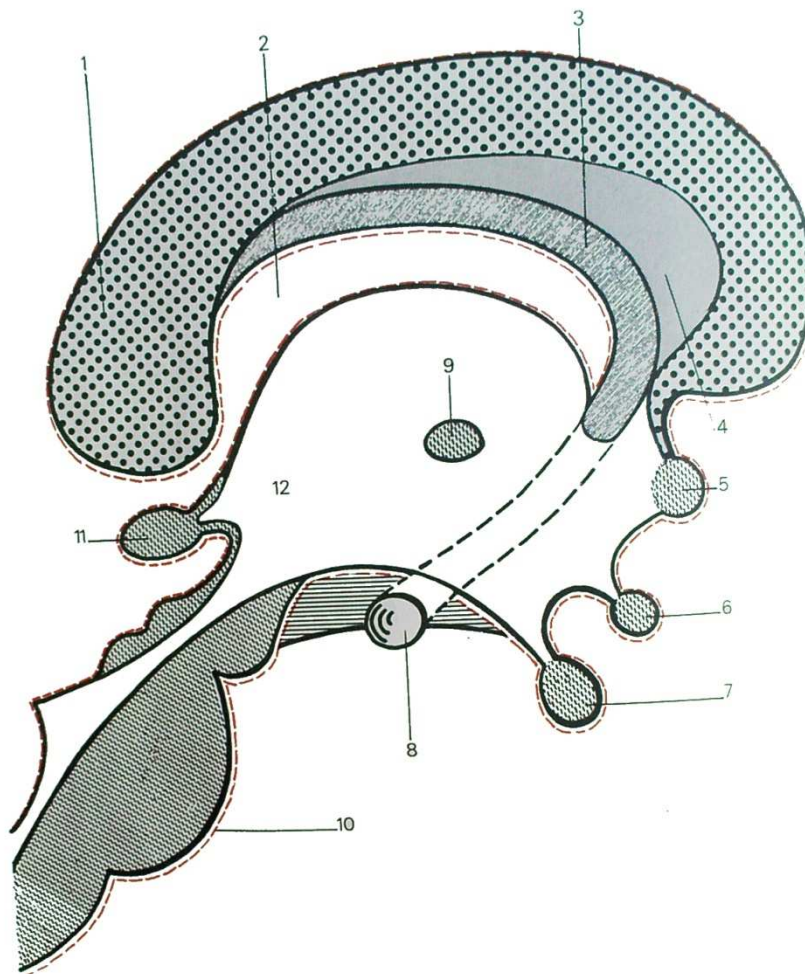
1. Corps calleux. 2. Fente de Bichat. 3. Trigone. 4. Septum lucidum. 5. Commissure blanche antérieure. 6. Chiasma optique. 7. Hypophyse. 8. Tubercule mamillaire. 9. Commissure grise. 10. Pie-mère. 11. Epiphyse. 12. Troisième ventricule.



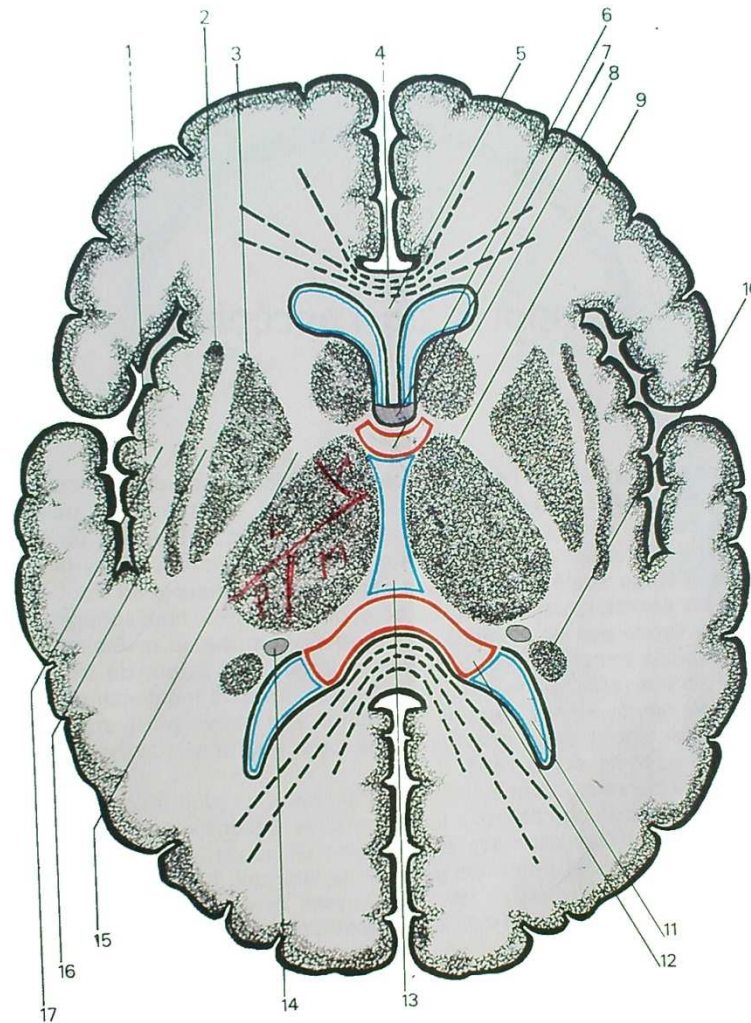
25. Coupe frontale du cerveau ou coupe de Charcot.

En rouge : pie-mère. En bleu : revêtement épendymaire des ventricules cérébraux.

1. Avant-mur. 2. Noyau lenticulaire. 3. Fente de Bichat. 4. Trigone. 5. Septum lucidum. 6. Corps calleux. 7. Ventricule latéral. 8. Noyau caudé. 9. Capsule interne. 10. Capsule interne. 11. Troisième ventricule. 12. Thalamus. 13. Bandelette optique.



24* (rappel). Coupe sagittale du cerveau.
 1. Corps calleux. 2. Fente de Bichat. 3. Trigone. 4. Septum lucidum. 5. Commissure blanche antérieure. 6. Chiasma optique. 7. Hypophyse. 8. Tubercule mamillaire. 9. Commissure grise. 10. Piémère. 11. Epiphyse. 12. Troisième ventricule.



26. Coupe horizontale du cerveau ou coupe de Flechsig.

En rouge : pie-mère. En bleu : revêtement épendymaire des ventricules cérébraux.
 1. Lobe de l'insula. 2. Avant-mur. 3. Noyau lenticulaire. 4. Corps calleux. 5. Septum lucidum. 6. Trigone cérébral. 7. Fente de Bichat (partie antérieure). 8. Tête du noyau caudé. 9. Thalamus. 10. Queue du noyau caudé. 11. Ventricule latéral. 12. Fente de Bichat (partie postérieure). 13. 3^e ventricule. 14. Pillier postérieur du trigone. 15. Capsule interne. 16. Capsule externe. 17. Capsule extrême.



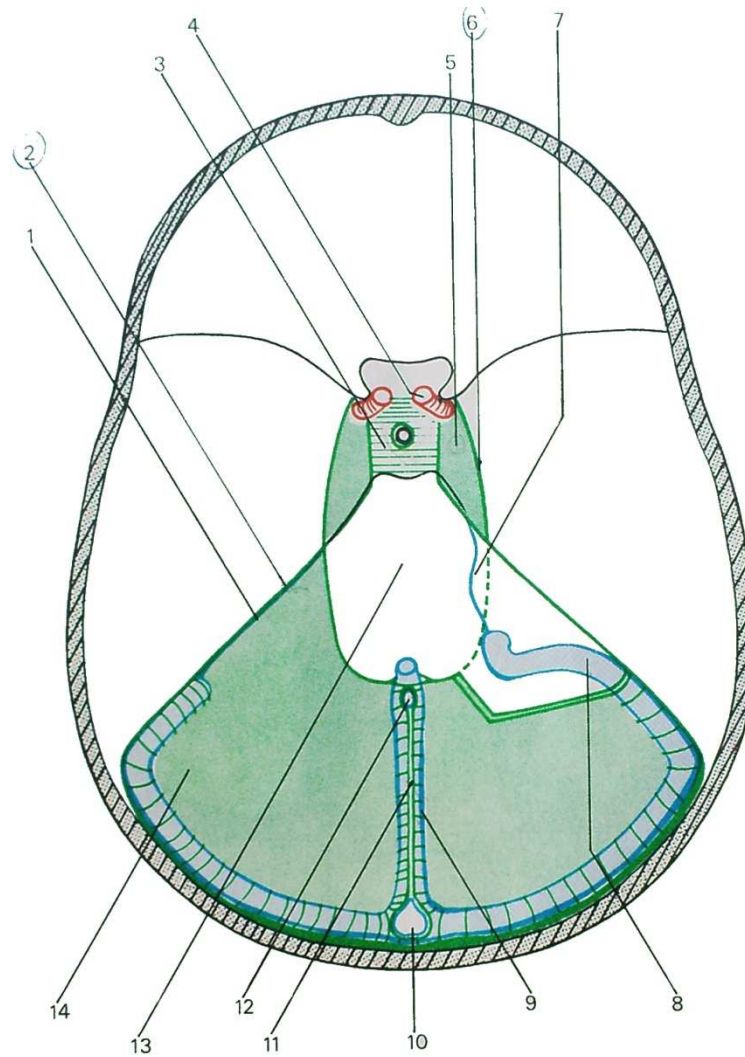
Rapports de l'encéphale

L'encéphale, formé par l'ensemble tronc cérébral, cervelet et cerveau, est contenu dans la boîte crânienne. Les hémisphères cérébraux en occupent la plus grande partie, les deux pôles frontaux reposant sur l'étage antérieur de la base du crâne, les deux pôles temporaux sur l'étage moyen. Dans la partie la plus reculée, l'étage postérieur ou fosse cérébrale postérieure, on trouve le tronc cérébral et le cervelet, surmontés du pôle occipital des hémisphères. L'encéphale est enveloppé par les méninges. *La dure-mère* forme un revêtement fibreux, solide, qui tapisse toute la paroi du crâne, se continuant autour du trou occipital avec la dure-mère rachidienne. Elle englobe dans des dédoublements la plupart des grosses veines ou sinus du crâne. Mais aussi, elle envoie plusieurs expansions qui compartimentent la boîte crânienne. Les deux plus importantes sont la faux du cerveau et la tente du cervelet.

La *tente du cervelet* est une cloison tendue dans un plan grossièrement horizontal, entre deux cordons fibreux : l'un, la grande circonférence de Vicq d'Azyr, unit les deux apophyses clinoides postérieures en suivant les bords supérieurs des deux rochers, puis le trajet des deux sinus latéraux; l'autre, la petite circonférence de Vicq d'Azyr, unit les deux apophyses clinoides antérieures formant un arc de cercle ouvert en avant, et limitant un orifice, le foramen ovale de Pacchioni, qui laisse passer le tronc cérébral. La tente du cervelet sépare le cervelet de la partie postérieure des hémisphères cérébraux.

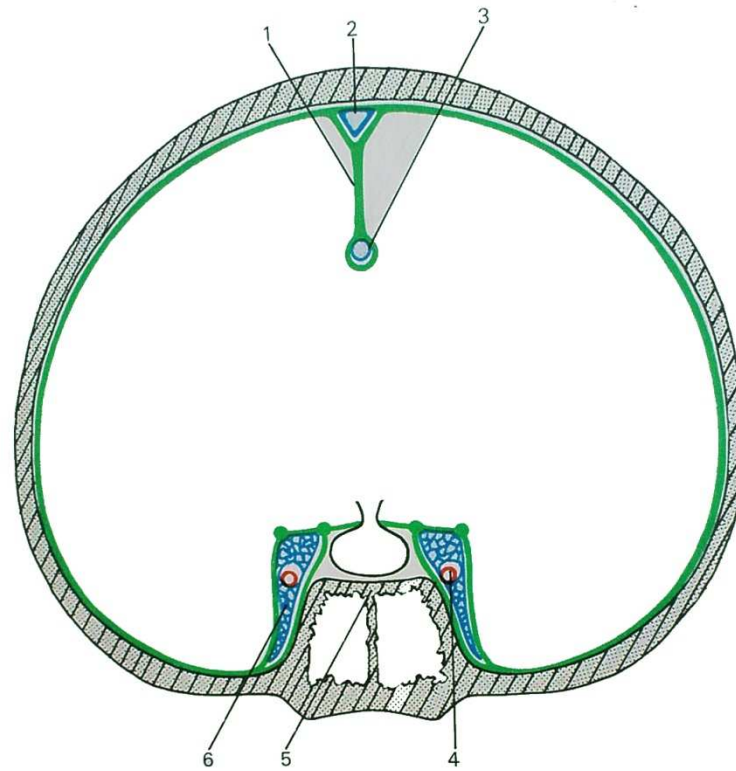
La *faux du cerveau* est tendue dans un plan sagittal. Elle se fixe en arrière sur la partie médiane de la tente du cervelet, puis sur l'axe médian de la voûte du crâne selon une ligne occupée par le sinus longitudinal supérieur, et enfin en avant sur la partie médiane de l'étage antérieur de la base et en particulier sur l'apophyse crista galli. Elle sépare les hémisphères cérébraux; son bord libre qui suit d'arrière en avant la périphérie du corps calleux englobe dans un dédoublement le sinus longitudinal inférieur.

Deux autres expansions dure-mériennes entourent la selle turcique : une expansion horizontale forme le toit de la selle, ou tente de l'hypophyse; deux expansions latérales isolent de part et d'autre de la selle deux petites logettes occupées par des lacs veineux : les *sinus caverneux*.

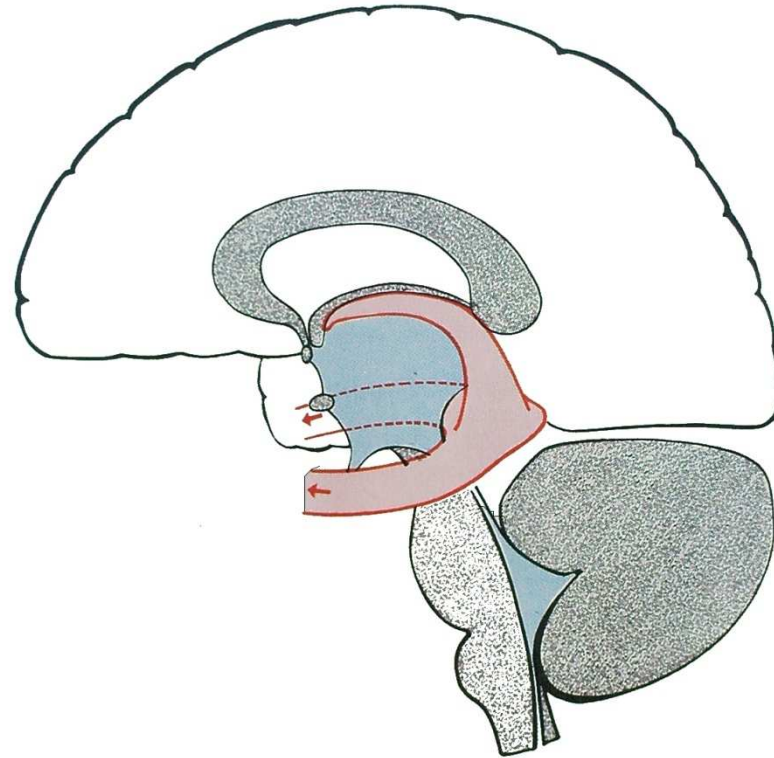


27. La tente du cervelet.

1. Sinus pétreux supérieur. (2) Grande circonférence de Vicq d'Azyr. 3. Tente de l'hypophyse. 4. Carotide interne. 5. Sinus caverneux. (6) Petite circonférence de Vicq d'Azyr. 7. Sinus pétreux inférieur. 8. Sinus latéral. 9. Sinus droit. 10. Pressoir d'Hérophile. 11. Faux du cerveau. 12. Sinus longitudinal inférieur. 13. Foramen ovale de Pacchioni. 14. Tente du cervelet.



28. Coupe frontale passant par le sinus caverneux.
1. Faux du cerveau. 2. Sinus longitudinal supérieur. 3. Sinus longitudinal inférieur. 4. Carotide interne. 5. Selle turcique. 6. Sinus caverneux.



29. La fente de Bichat.

L'*arachnoïde* forme une membrane qui tapisse toute la face profonde de la dure-mère; au-dessous d'elle, un espace occupé par des travées conjonctives lâches qui la relie à la pie-mère est rempli de liquide céphalo-rachidien : c'est l'espace sous-arachnoïdien, qui est d'une épaisseur variable avec les reliefs périphériques de l'encéphale. Lorsque l'encéphale forme une dépression ou un sillon profond, le liquide céphalo-rachidien est relativement abondant, constituant une *citerne*; par exemple la grande citerne située autour du bulbe rachidien, immédiatement au-dessus du trou occipital, la citerne basale située autour de la tige pituitaire, la citerne ambiante au-dessous du bourrelet du corps calleux.

La *pie-mère*, enfin, tapisse toute la surface de l'encéphale, s'enfonçant dans les sillons. Elle tapisse en particulier la face inférieure du trigone, puis la face supérieure du troisième ventricule, et ses deux feuillets sont appliqués l'un contre l'autre, formant la toile choroïdienne supérieure, qui n'est qu'une expansion antérieure médiane de la *fente de Bichat*. Celle-ci est une fente en fer à cheval, concave en avant, qui sépare les pédoncules cérébraux de la face interne des deux lobes temporaux : c'est en somme le sillon d'implantation du tronc cérébral dans le cerveau.

Cette pie-mère porte en certains points des pelotons vasculaires, appelés *plexus choroïdes* qui saillent à l'intérieur des cavités ventriculaires, et qui sont les lieux de formation du liquide céphalo-rachidien à partir du plasma sanguin. On trouve ainsi :

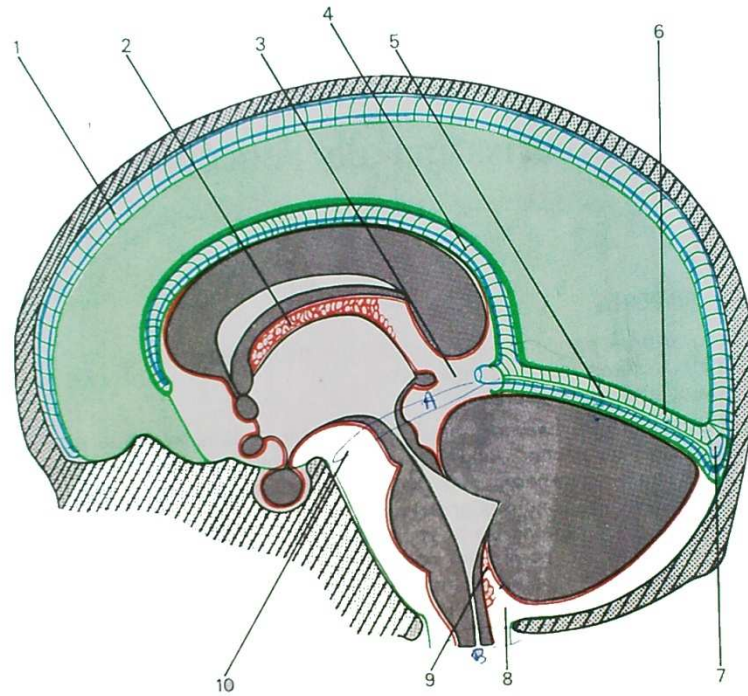
- les plexus choroïdes du quatrième ventricule situés à la face postérieure de celui-ci;
- les plexus choroïdes du troisième ventricule formant un cordon axial qui suit la face supérieure du ventricule;
- les plexus choroïdes des ventricules latéraux qui longent depuis les deux trous de Monro le bord interne des deux ventricules latéraux jusqu'à leur portion terminale.

Ainsi le liquide céphalo-rachidien occupe deux compartiments :

- un compartiment périphérique : les espaces arachnoïdiens;
- un compartiment interne : les cavités ventriculaires.

Formé par les plexus choroïdes, il s'accumule dans les ventricules; trois orifices font communiquer ces compartiments avec le compartiment périphérique : ce sont les deux trous de Luschka et le trou de Magendie. Des espaces périphériques le liquide céphalo-rachidien est résorbé par le sang veineux des sinus au niveau de petites formations arachnoïdiennes : les corpuscules de Pacchioni.

Il n'existe pas une véritable circulation du liquide céphalo-rachidien, mais un cheminement depuis les zones de sécrétion jusqu'aux zones de résorption. Un obstacle pathologique au niveau d'un des points rétrécis de ce courant peut entraîner une accumulation et une hypertension intra-crânienne nocive.



① f...
 & PACH
 ② H...
 ...

30. La faux du cerveau.
 1. Sinus longitudinal supérieur. 2. Plexus choroïdes du troisième ventricule. 3. Citerne ambiante. 4. Sinus longitudinal inférieur. 5. Tente du cervelet. 6. Sinus droit. 7. Pressoir d'Hérophile. 8. Grande citerne. 9. Plexus choroïdes du quatrième ventricule. 10. Citerne basale.

Vascularisation de l'encéphale

1. LES ARTÈRES

Le sang artériel parvient à l'encéphale par deux sources :

- les deux artères carotides internes;
- les deux artères vertébrales.

De chaque côté, la *carotide interne*, qui parvient dans le crâne après avoir traversé la pointe du rocher, longe les parois latérales de la selle turcique en traversant le sinus caverneux, puis se divise en ses branches terminales au contact des apophyses clinoides antérieures :

- la branche principale se porte en-dehors dans la profondeur de la scissure de Sylvius. C'est l'artère cérébrale moyenne ou artère sylvienne;

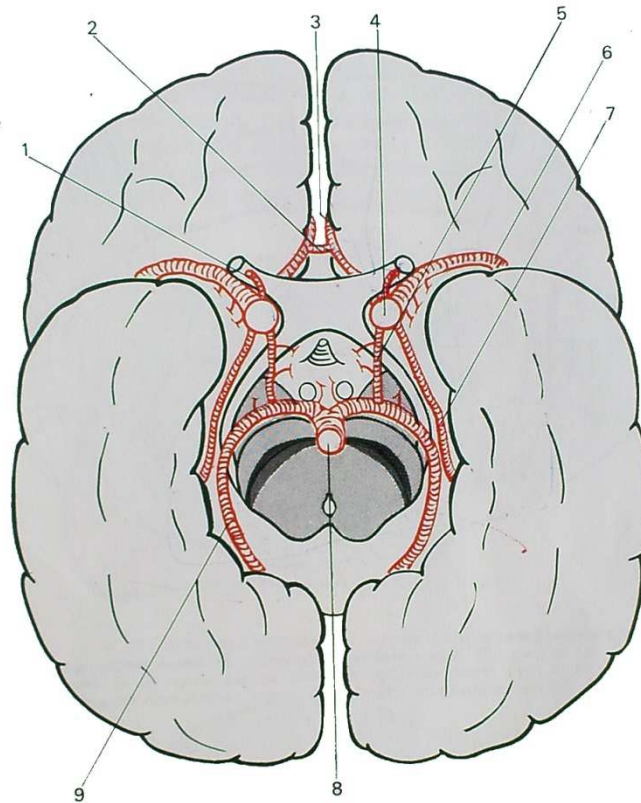
- une branche se dirige en avant et en-dedans, c'est l'artère cérébrale antérieure, unie à son homologue de l'autre côté par une anastomose transversale : l'artère communicante antérieure;

- une branche se dirige vers l'arrière pour rejoindre l'artère cérébrale postérieure du même côté : c'est l'artère communicante postérieure.

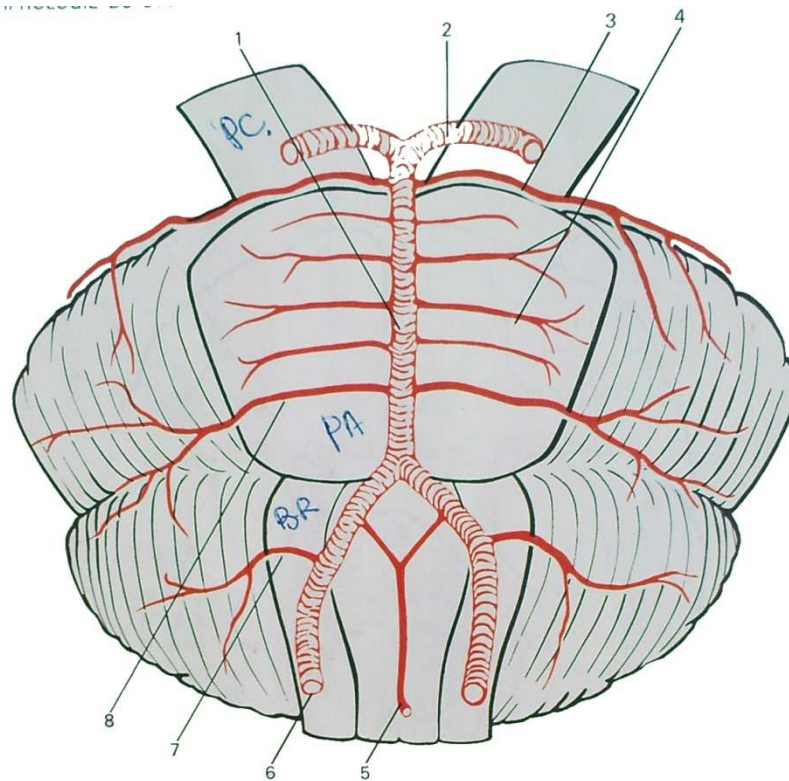
En outre, la carotide interne donne l'artère ophtalmique, et l'artère choroïdienne antérieure, qui suit la fente de Bichat pour aller alimenter les plexus choroïdes des ventricules latéraux et du troisième ventricule, ainsi qu'un petit territoire dans les hémisphères.

Les *artères vertébrales* parviennent dans la boîte crânienne par le trou occipital. Elles se rapprochent l'une de l'autre et se réunissent sur le milieu du sillon bulbo-protubérantiel en formant le tronc basilaire. Celui-ci monte devant la protubérance et, à son bord supérieur, se divise en deux branches terminales : les artères cérébrales postérieures. Au cours de ce trajet, les artères vertébrales envoient des artères qui pénètrent le tronc cérébral et le vascularisent. En outre, ils donnent trois paires d'artères qui contournent le tronc cérébral pour aller vasculariser le cervelet :

- les artères cérébelleuses inférieures naissent de la partie terminale des deux artères vertébrales;



31. Le polygone de Willis.
1. Artère ophtalmique. 2. Artère communicante antérieure. 3. Artère cérébrale antérieure. 4. Artère carotide interne. 5. Artère communicante postérieure. 6. Artère sylvienne. 7. Artère choroidienne antérieure. 8. Tronc basilaire. 9. Artère cérébrale postérieure.



v:
a.
p.
d:
a:

et
a
le
pé
et
la
m:

32. Le tronc basilaire.

1. Tronc basilaire. 2. Artère cérébrale postérieure. 3. Artère cérébelleuse supérieure. 4. Artères protubérantielles. 5. Artère spinale antérieure. 6. Artère vertébrale. 7. Artère cérébelleuse inférieure. 8. Artère cérébelleuse moyenne.

— les artères cérébelleuses moyennes naissent de la partie initiale du tronc basilaire;

— les artères cérébelleuses supérieures naissent de la partie terminale du tronc basilaire.

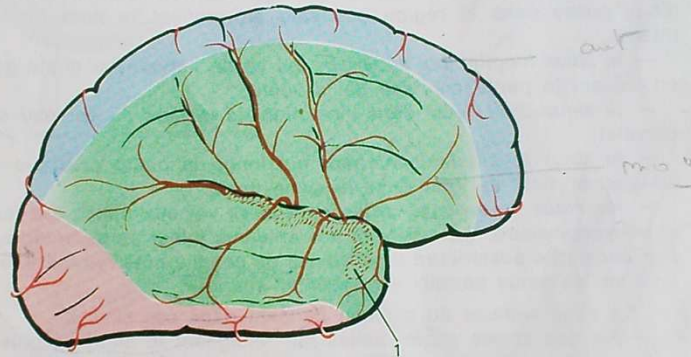
Autour de la selle turcique, les branches terminales des deux systèmes carotidien et vertébral sont anastomosées entre elles par les deux artères communicantes postérieures. Il existe ainsi un polygone artériel, dit *polygone de Willis*, dont les côtés sont : les deux artères cérébrales postérieures, les deux communicantes postérieures, les deux cérébrales antérieures et la communicante antérieure.

De ce système basilaire partent des artères qui pénètrent le cerveau par sa face inférieure et vascularisent sa partie basale et une partie des noyaux gris centraux. Mais la plus grande partie des hémisphères est vascularisée par les trois artères : cérébrale antérieure, cérébrale moyenne et cérébrale postérieure.

VASCULARISATION DE L'ENCÉPHALE

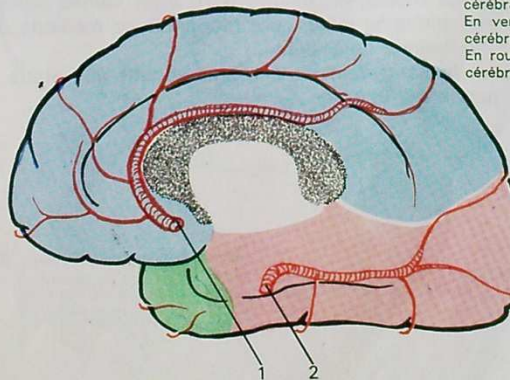
La *cérébrale moyenne* parcourt la profondeur de la scissure de Sylvius et vascularise la plus grande partie de la face externe du cerveau; la *cérébrale antérieure* vascularise la partie interne des lobes frontal et pariétal; la *cérébrale postérieure* la partie interne des lobes occipital et temporal. Dans la profondeur des hémisphères chacune de ces trois artères a également un territoire propre assez bien connu, bien que sujet à des variations.

Il existe entre les différentes artères qui parcourent la surface du cerveau, et surtout au niveau du polygone de Willis, des anastomoses importantes. Il y a donc des possibilités de suppléances, surtout efficaces en cas d'oblitération lente d'un ou de plusieurs troncs. Par contre, en ce qui concerne les branches pénétrant dans la profondeur, les anastomoses n'ont pas de valeur fonctionnelle, et la vascularisation profonde doit être considérée comme terminale, expliquant la gravité des oblitérations artérielles, en particulier dans la maladie athéromateuse.



33. Territoires vasculaires du cerveau (face externe).
1. Artère sylvienne.

En bleu : territoire de l'artère cérébrale antérieure.
En vert : territoire de l'artère cérébrale moyenne.
En rouge : territoire de l'artère cérébrale postérieure.



34. Territoires vasculaires du cerveau (face interne).
1. Artère cérébrale antérieure. 2. Artère cérébrale postérieure.

2. LES VEINES.

Les veines de l'encéphale aboutissent à de gros troncs veineux inclus dans des dédoublements dure-mériens : les sinus (malgré leur nom similaire, il ne faut pas confondre ces sinus veineux avec les cavités creusées dans les différents os du crâne, qui portent également le nom de sinus, et dont l'infection s'appelle sinusite : par exemple sinus frontal, sinus sphénoïdal, etc.).

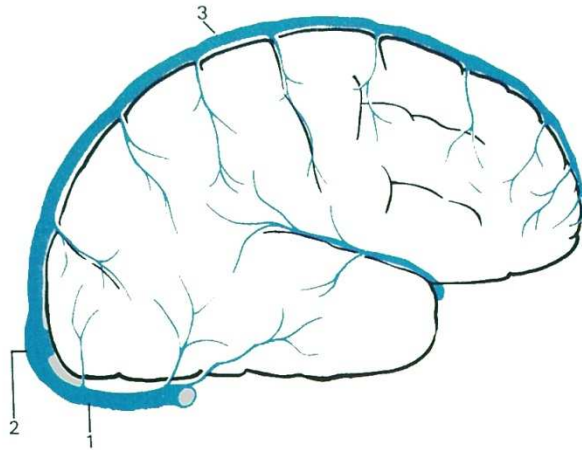
Les principaux sinus veineux sont :

- les deux *sinus latéraux* droit et gauche, qui naissent d'un carrefour veineux situé en regard de la protubérance occipitale interne : le torcular ou pressoir d'Hérophile. Chaque sinus latéral longe horizontalement le pourtour de la fosse cérébrale postérieure, puis s'engage dans la gouttière du sinus latéral creusée dans la paroi interne du rocher pour aboutir au trou déchiré postérieur où chacun d'eux passe dans la région cervicale en prenant le nom de veine jugulaire interne;
- le *sinus longitudinal supérieur* qui va de l'apophyse crista galli au torcular en suivant la partie médiane de la voûte;
- le *sinus droit*, situé dans l'insertion de la faux du cerveau sur la tente du cervelet;
- le *sinus longitudinal inférieur* qui longe la petite courbure de la faux du cerveau et vient se jeter dans le sinus droit;
- les *sinus caverneux*, vastes carrefours veineux situés sur les flancs de la loge hypophysaire, qui reçoivent des affluents à leur partie antérieure et envoient par leur partie postérieure deux veines de chaque côté rejoindre le sinus latéral : ce sont les sinus pétreux supérieur et inférieur.

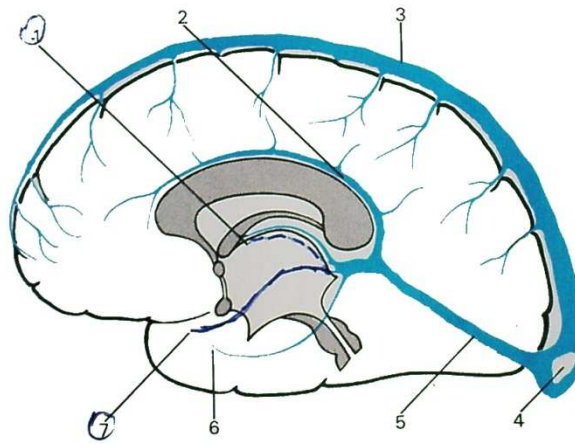
Le sang veineux du cerveau parvient dans ces sinus :

- par des veines superficielles qui rejoignent le sinus le plus proche;
- par deux groupes de veines profondes qui rejoignent la partie initiale du sinus droit au niveau d'une dilatation veineuse appelée ampoule de Galien : ce sont, d'une part, deux veines basilaires qui suivent d'avant en arrière les parties latérales de la fente de Bichat, et, d'autre part, deux veines parcourant d'avant en arrière la toile choroïdienne supérieure (dépendance médiane de cette même fente de Bichat) : les veines de Galien.


Finalement, tout le sang veineux cérébral aboutit aux sinus latéraux, puis aux deux veines jugulaires internes.



35. Veines du cerveau (vue externe).
 1. Sinus latéral. 2. Pressoir d'Hérophile. 3. Sinus longitudinal supérieur.



36. Veines du cerveau (vue interne).
 1. Veines de Galien. 2. Sinus longitudinal inférieur. 3. Sinus longitudinal supérieur. 4. Pressoir d'Hérophile. 5. Sinus droit. 6 et 7. Veines basilaires.



deuxième partie

systematisation du
système nerveux central

La moelle épinière

La moelle a conservé partiellement la disposition embryonnaire. L'embryon est fait d'un certain nombre de segments superposés : les somites. On peut retrouver dans la moelle 31 segments ou myélomères ; de chaque côté d'un myélomère, part latéralement un nerf rachidien, chaque nerf étant formé par la réunion d'une racine postérieure et d'une racine antérieure.

Sur une coupe horizontale de la moelle, on reconnaît deux zones nettement séparées : la substance grise et la substance blanche.

La *substance blanche* est périphérique ; on lui distingue trois cordons :

- cordon antérieur,
- cordon latéral (non séparés franchement et parfois englobés sous le nom de cordon antéro-latéral),
- cordon postérieur.

Elle est formée par les prolongements dendritiques et cylindraxiles des neurones.

La *substance grise* est centrale. Elle a une forme de H, avec deux cornes antérieures renflées, deux cornes postérieures effilées, et une zone commissurale péri-épendymaire. Elle est constituée par l'amas des corps cellulaires. A l'intérieur de la substance grise, on connaît assez bien la répartition des différentes cellules motrices et sensibles. Schématiquement on trouve :

— *dans la corne antérieure* :

- tête (partie antérieure) : cellules transportant la motricité volontaire des muscles striés (somato-motricité) ;
- base (partie juxta-épendymaire) : cellules transportant la motricité involontaire des muscles lisses (viscéro-motricité) ;

— *dans la corne postérieure* :

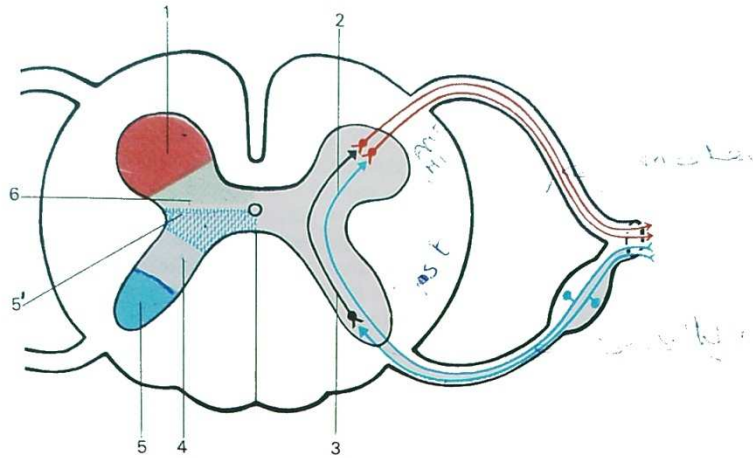
- tête : cellules transportant la sensibilité extéroceptive (c'est-à-dire tactile, douloureuse et thermique) des **T**éguments ;
- col : cellules transportant la sensibilité profonde ou proprioceptive (c'est-à-dire des os, articulations et muscles) ;
- base : cellules transportant la sensibilité intéroceptive (c'est-à-dire celle des viscères).

de
rép
uti
ver
ror
ner

-
d'é
-
ble
-
phé
sou

I. -

réfl
part
situ
raci
alle
ses



37. Arc réflexe et systématisation de la substance grise dans la moelle.
 1. Motricité somatique. 2. Arc réflexe bi-neuronal. 3. Arc réflexe tri-neuronal.
 4. Sensibilité proprioceptive. 5. Sensibilité extéroceptive. 5'. Sensibilité viscérale. 6. Motricité viscérale.

Ainsi, autour de l'épendyme, sont groupées les cellules de la motricité et de la sensibilité viscérales, c'est-à-dire du système nerveux végétatif; celui-ci, réparti en éléments sympathiques et para-sympathiques, suit des voies complexes, utilisant les nerfs crâniens et rachidiens, et aussi la chaîne sympathique paravertébrale et ses branches. Il mérite une description à part que nous esquisserons à la fin de cet ouvrage. Notre étude porte essentiellement sur le système nerveux des éléments somatiques, celui qui intéresse la vie de relation.

Le fonctionnement de la moelle peut se faire de trois façons (Delmas) :

- chaque myélocône peut fonctionner isolément, la moelle étant un ensemble d'étages : c'est la moelle segmentaire;
- un groupe plus ou moins complexe de myélocônes peut fonctionner ensemble par le jeu de neurones d'association : c'est la moelle inter-segmentaire;
- enfin, la moelle peut fonctionner comme un tout, interposé entre la périphérie et les formations nerveuses sus-jacentes, qui, chez l'homme, la tiennent sous son étroite dépendance. La moelle est alors seulement un lieu de transit.

I. — LA MOELLE SEGMENTAIRE

Le type de fonctionnement le plus simple est ce que l'on appelle *l'arc réflexe* : il comprend un neurone sensitif (esthésioneur), dont les dendrites partent des téguments, dont le corps cellulaire siège dans le ganglion spinal, situé sur la racine postérieure, et dont l'axone pénètre dans la moelle par la racine postérieure, traverse la corne postérieure de la substance grise pour aller se mettre en relation avec un neurone moteur. Celui-ci (dynamoneur) a ses dendrites et son corps cellulaire dans la corne antérieure et envoie

son axone par la racine antérieure vers le muscle strié périphérique auquel il commande une réponse motrice. Ce réflexe est à deux neurones (réflexe bineuronal). Parfois, un neurone intermédiaire est situé entre les deux (réflexe trineuronal).

Ce mode de fonctionnement est certainement très peu utile au cours de la vie courante, dont la plupart des actes sont plus complexes. Cependant, il est utile à connaître en pathologie, car on a pu dresser une carte des différents réflexes provoqués, dont on connaît le trajet assez exactement. On sait par exemple que le réflexe rotulien passe par les deuxième et troisième myélomères lombaires, et les racines correspondantes; que le réflexe achilléen passe par le premier myélomère sacré. On peut ainsi, par l'exploration clinique, localiser un processus pathologique.

II. — LA MOELLE INTER-SEGMENTAIRE

Chaque myélomère est relié au myélomère voisin, et même aux myélomères plus éloignés par des neurones d'association groupés en faisceaux d'associations. Un certain nombre d'entre eux sont très courts, et restent dans la substance grise, reliant des neurones très voisins. Ils sont donc noyés dans la substance grise et non identifiables. D'autres, au contraire, mettent en relation des neurones plus éloignés les uns des autres, et sortent de la substance grise.

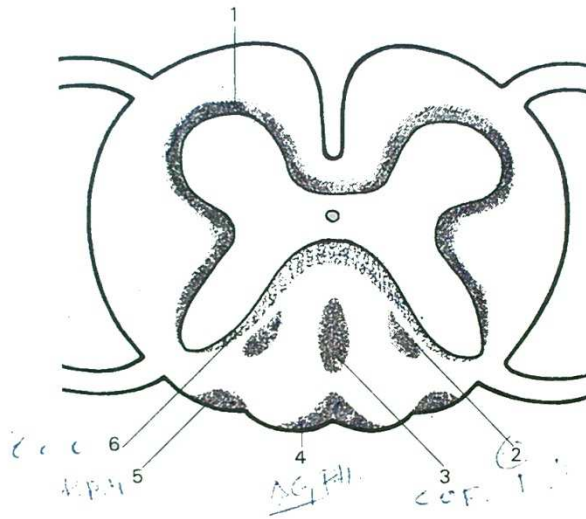
Parmi eux on distingue :

- des neurones reliant des myélomères assez voisins; ils sont tassés à la périphérie de la substance grise, formant le *faisceau fondamental*;
- des neurones reliant des myélomères plus éloignés. Ils siègent dans le cordon postérieur de la substance blanche. Les uns ont une direction ascendante : ils forment un faisceau appliqué à la partie postérieure de la substance grise : la *zone cornu-commissurale de Pierre Marie*. Les autres ont une direction descendante, groupés en un faisceau dont l'emplacement varie suivant le niveau considéré;
 - dans la moelle cervico-dorsale : le *faisceau en virgule de Schultze*;
 - dans la moelle dorsale inférieure : la *bandelette périphérique de Hoche*;
 - dans la moelle lombaire : le *centre ovale de Flechsig*;
 - dans la moelle sacrée : le *faisceau triangulaire de Gombault et Philippe*.

Par le jeu de ces différents neurones d'association, un certain nombre de circuits multi-neuronaux sont possibles. Ils mettent toujours en jeu un influx sensitif médullipète et un influx moteur médullifuge. Mais ils n'entraînent qu'une activité très rudimentaire et n'ont donc dans la vie courante qu'une importance modérée.

III. — LA MOELLE, LIEU DE TRANSIT

Physiologiquement, dans les activités de la vie de relation, la moelle n'est qu'un intermédiaire entre la périphérie et les centres nerveux supérieurs. Dans la moelle on trouve ainsi un certain nombre de faisceaux, dont les uns transportent des influx sensitifs ascendants, et les autres, des influx moteurs descendants.



38. Faisceaux d'association dans la moelle.

1. Faisceau fondamental.
2. Faisceau en virgule de Schultze (moelle cervico-dorsale).
3. Centre ovale de Flechsig (moelle lombaire).
4. Faisceau triangulaire de Gombault et Philippe (moelle sacrée).
5. Bandelette périphérique de Hoche (moelle dorsale inférieure).
6. Zone cornu-commissurale de Pierre Marie.

1. LES VOIES ASCENDANTES OU SENSITIVES

Différents types de sensibilités doivent être distingués :

A. Sensibilité extéroceptive ou cutanée

Elle est, bien sûr, consciente. Elle a son point de départ dans les corpuscules sensoriels de la peau, dont les différents types correspondent à une spécialisation précise (sensibilité au chaud, au froid, à la douleur, etc.).

Ces corpuscules sont en rapport avec des dendrites d'un premier neurone (protoneurone), dont le corps cellulaire siège dans le ganglion spinal de la racine postérieure. Il s'agit d'un neurone en T, c'est-à-dire que dendrites et axones parviennent au corps cellulaire par le même pôle. Les axones auront une destinée différente :

— sensibilité thermo-algésique : l'axone parvient à la tête de la corne postérieure où il se met en relation avec un deuxième neurone (deutoneurone) dont les dendrites et le corps cellulaire siègent dans cette tête de la corne postérieure; son axone traverse la ligne médiane dans la substance grise péri-épendymaire, et parvient dans le cordon latéral à proximité de la corne antérieure; là, l'axone se dirige verticalement de bas en haut en direction des centres supérieurs, l'ensemble de ces axones forme le faisceau spinothalamique dorsal ou postérieur;

— sensibilité tactile protopathique (c'est-à-dire grossière). Les voies sont assez semblables, mais les axones du deuxième neurone vont former un faisceau situé en avant du précédent, toujours à proximité de la corne antérieure : le faisceau spino-thalamique ventral ou antérieur. L'ensemble des deux faisceaux spino-thalamiques ventral et dorsal constitue ce que l'on appelle le faisceau en croissant de Déjerine;

— sensibilité tactile fine ou épicritique. Elle passe par des voies plus mal connues. Il semble bien cependant qu'elle emprunte le cordon postérieur (faisceaux de Goll et Burdach). En tous cas, elle ne croise pas la ligne médiane dans la substance grise péri-épendymaire, ce qui explique que lorsque cette dernière est atteinte de dégénérescence, au cours de la maladie appelée syringomyélie, la sensibilité tactile épicritique persiste, alors que les autres sensibilités extéroceptives sont supprimées. C'est la dissociation syringomyélique : le malade qui perçoit encore des sensations tactiles, ne perçoit plus les sensations au chaud et au froid, pouvant par exemple, se faire une brûlure importante sans s'en rendre compte.

B. Sensibilité proprioceptive ou profonde

Elle peut être :

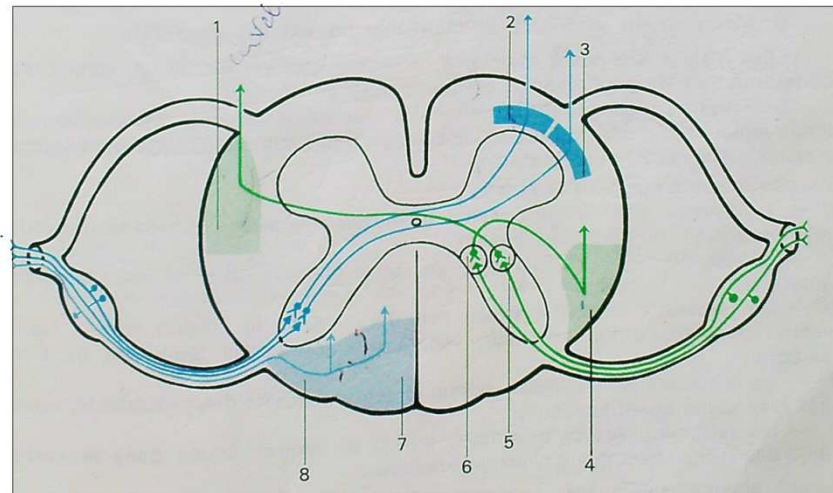
— consciente (sensibilité à la douleur) : le premier neurone a ses dendrites dans les os, les articulations ou les muscles, et son corps cellulaire dans le ganglion spinal, mais l'axone ne passe pas par la corne postérieure. Il pénètre dans le cordon postérieur du même côté, et de là, monte verticalement vers les centres susjacentes. Au fur et à mesure que les axones arrivent dans le cordon postérieur, ils refoulent vers la ligne médiane ceux qui ont pénétré plus bas. Ainsi, les fibres d'origine cervicale sont les plus externes, les fibres

d'origine sacrée, les plus internes (loi de Kahler). Sur la face postérieure de la moelle, un sillon longitudinal semble séparer ce cordon postérieur en deux portions : la portion interne s'appelle *faisceau de Goll*, la portion externe, s'appelle *faisceau de Burdach*. Mais il s'agit en fait d'un seul et même faisceau ;

— *inconsciente* : elle transmet aux centres supérieurs (essentiellement à des centres cérébelleux) les renseignements sur la position des différents segments de membres, permettant à ces centres d'envoyer des influx correcteurs pour toute variation de cette position. Elle est donc à la base de la régulation du tonus musculaire et de la statique. Le proto-neurone a son corps cellulaire dans le ganglion spinal, son axone se termine dans la partie moyenne de la corne postérieure. Là se trouvent les dendrites et le corps cellulaire du deuxième neurone. Pour les membres inférieurs et le tronc, ils sont situés dans un noyau appelé *colonne de Clarke*. L'axone traverse ensuite la substance grise pour aller former dans la partie postérieure du cordon latéral du même côté, le *faisceau spino-cérébelleux direct de Flechsig*. Pour les membres supérieurs, ils sont situés dans le *noyau de Bechterew*, toujours dans la partie moyenne de la corne postérieure ; l'axone croise alors la ligne médiane dans la substance grise péri-épendymaire, et gagne la partie antérieure du cordon latéral opposé, formant le *faisceau spino-cérébelleux croisé de Gowers*. Ses axones iront se terminer dans le cervelet où se trouve le troisième neurone.

C. Sensibilité intéroceptive ou viscérale

Ses voies sont mal connues. Il semble qu'elles suivent la substance grise de la moelle.



39. Disposition des voies ascendantes (ou sensibles) dans la moelle.
 En bleu foncé : sensibilité extéroceptive. En bleu clair : sensibilité proprioceptive consciente.
 En vert : sensibilité proprioceptive inconsciente.
 1. Faisceau de Gowers. 2. Faisceau spino-thalamique ventral. 3. Faisceau spino-thalamique dorsal.
 4. Faisceau de Flechsig. 5. Noyau de Bechterew. 6. Colonne de Clarke. 7. Faisceau de Goll.
 8. Faisceau de Burdach.

2. LES VOIES DESCENDANTES OU MOTRICES

Les unes transportent les influx volontaires, venant de la circonvolution frontale ascendante du cerveau. Les autres transportent les influx involontaires, nés de différents centres nerveux sous-corticaux (c'est-à-dire, centres sous-jacents au cortex cérébral).

A. Voies de la motricité volontaire ou pyramidale

Elles naissent des grandes cellules pyramidales de la frontale ascendante. Leurs axones se regroupent à la partie haute de la moelle en deux contingents; les uns ayant croisé la ligne médiane dans le bulbe, forment le faisceau pyramidal croisé; les autres, étant restés homo-latéraux, forment le faisceau pyramidal direct.

Le faisceau pyramidal croisé; contingent le plus important, descend dans la partie moyenne du cordons latéral. A chaque myélocône, des axones pénètrent et se terminent dans la corne antérieure du même côté, où se trouvent les dendrites et le corps cellulaire du deuxième neurone; l'axone de ce deuto-neurone quitte alors la moelle par la racine antérieure pour gagner le muscle strié correspondant.

Le faisceau pyramidal direct descend dans la partie la plus interne du cordons antérieur. Des axones le quittent à chaque étage, traversent la ligne médiane pour se terminer dans la corne antérieure opposée. Là, le deuxième neurone est identique au précédent.

Ainsi, toutes les voies motrices volontaires sont croisées, soit dans le bulbe, soit dans la moelle : à une lésion de la frontale ascendante d'un côté, correspond une paralysie de l'autre côté (hémiplégié).

B. Voies de la motricité involontaire ou extra-pyramidale

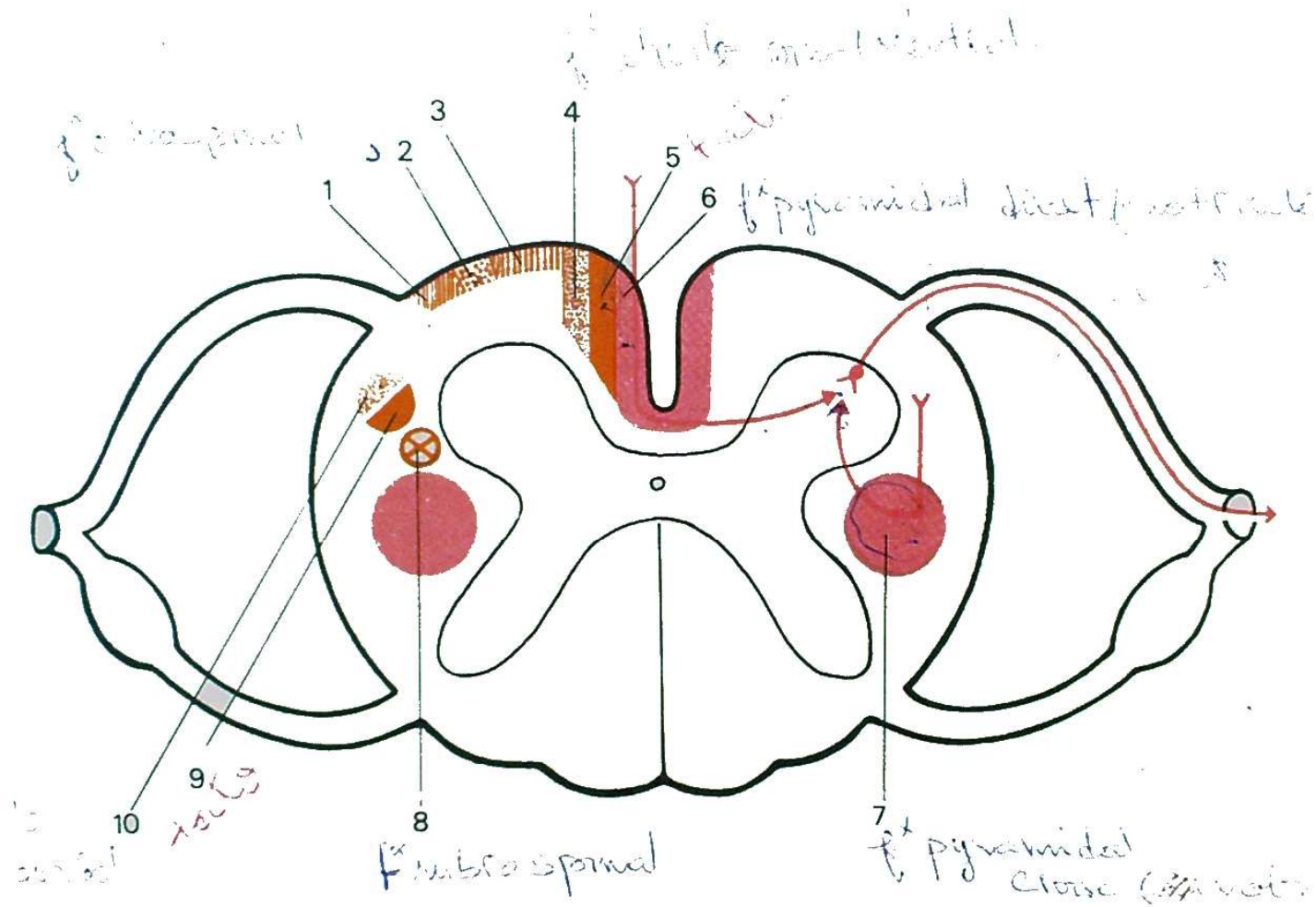
Elles n'obéissent pas à la volonté, mais transportent des influx venant d'un certain nombre de petits noyaux étagés le long du névraxe.

Ces centres reçoivent de la périphérie, des influx sensitifs; ils envoient des influx moteurs correcteurs, et ainsi est réglée toute l'activité motrice automatique, physiologiquement très importante.

On trouve ainsi, dans la moelle :

- ① — le faisceau rubro-spinal : venant du noyau rouge, et situé dans le cordon latéral en avant du pyramidal croisé;
- ② — le faisceau olivo-spinal : venant de l'olive bulbaire, et situé dans le cordon antérieur;
- ③ — les faisceaux réticulo-spinaux, l'un dorsal dans le cordon latéral, l'autre ventral dans le cordon antérieur, venant des formations réticulées, du tronc cérébral;
- ④ — les faisceaux tecto-spinaux, dorsal et ventral, voisins des précédents, venant des tubercules quadrijumeaux;
- ⑤ — les faisceaux vestibulo-spinaux, dorsal et ventral, situés dans le cordon antéro-latéral, venant des noyaux vestibulaires.

A chaque myélocône, les axones de ces faisceaux sont en relation avec une cellule motrice de la corne antérieure, comme les voies de la motricité volontaire. Ainsi, les cellules de la corne antérieure de la moelle forment le deuxième neurone de toutes les voies motrices pyramidales ou extra-pyramidales : c'est la voie finale commune de Sherrington.



40. Les voies descendantes (motrices) dans la moelle.

En rouge : voies motrices volontaires. En orange : voies motrices extra-pyramidales.

1. Faisceau vestibulo-spinal dorsal.
2. Faisceau olivo-spinal.
3. Faisceau vestibulo-spinal ventral.
4. Faisceau réticulo-spinal ventral.
5. Faisceau tecto-spinal ventral.
6. Faisceau pyramidal direct.
7. Faisceau pyramidal croisé.
8. Faisceau rubro-spinal.
9. Faisceau tecto-spinal dorsal.
10. Faisceau réticulo-spinal dorsal.

Le tronc cérébral

Il forme une zone de transition entre le cerveau et le cervelet, d'une part, et la moelle d'autre part.

Malgré sa séparation classique en bulbe rachidien (ou myélocéphale), protubérance annulaire (métencéphale) et pédoncules cérébraux (mésencéphale), il est plus simple de considérer le tronc cérébral comme un ensemble. Dans cette zone de passage, on trouve tous les faisceaux ascendants et descendants décrits dans la moelle.

En ce qui concerne la substance grise, elle n'a plus l'unité trouvée dans la moelle autour du canal épendymaire pour de nombreuses raisons :

— d'une part, la cavité épendymaire est étalée et sa face postérieure est réduite à une mince lame dépourvue de tissu nerveux; la substance grise correspondante est donc étalée sur le plancher du quatrième ventricule;

— d'autre part, cette substance grise est fragmentée par le passage des faisceaux de substance blanche en de multiples noyaux qui constituent les amas de cellules sensitives ou motrices origines des douze nerfs crâniens (comme la substance grise médullaire contenait les corps cellulaires des 31 nerfs rachidiens);

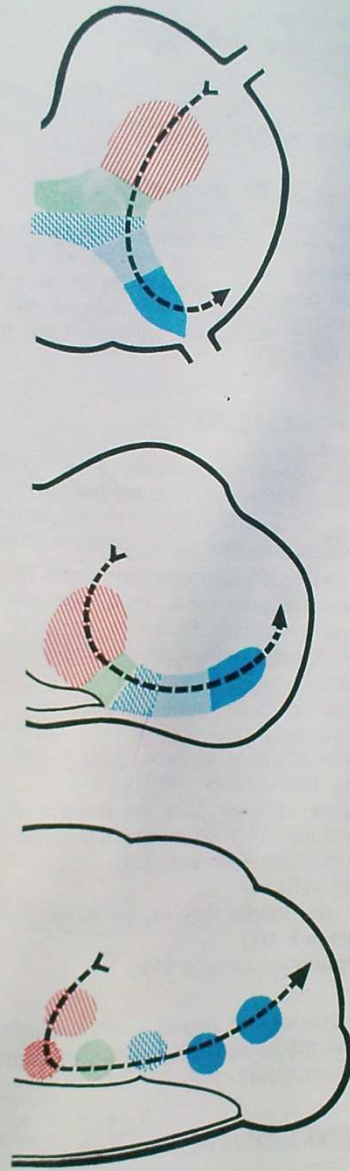
— enfin, on voit apparaître des noyaux de substance grise qui ont une origine totalement différente des précédents, et que l'on peut considérer comme des petits cerveaux primitifs, jouant un grand rôle dans des espèces animales inférieures, mais progressivement déchargés de la majeure partie de ce rôle par le développement chez l'homme, du cerveau principal représenté par les hémisphères cérébraux.

De même, de nouveaux faisceaux de substance blanche apparaissent dans le tronc cérébral (fibres arciformes, faisceaux d'association).

Enfin, il existe des formations contenant à la fois des corps cellulaires et des fibres nerveuses, et qui ne sont donc assimilables ni à la substance blanche, ni à la substance grise : ce sont les formations réticulées.

Ainsi, nous décrirons dans le tronc cérébral :

- 1°) les noyaux des nerfs crâniens;
- 2°) les noyaux propres du tronc cérébral;
- 3°) les faisceaux ascendants;



41. Relations entre la substance grise de la moelle et les noyaux des nerfs crâniens.
D'après DELMAS.

- 4°) les faisceaux descendants;
- 5°) les fibres propres du tronc cérébral;
- 6°) la substance réticulée.

I. — LES NOYAUX DES NERFS CRANIENS

Ils sont situés à proximité du plancher du quatrième ventricule, donc en situation assez postérieure dans le tronc cérébral. On retrouve une certaine similitude avec les noyaux moteurs et sensitifs médullaires si on admet que la substance grise est étalée de dedans en dehors, en suivant l'élargissement de la cavité épendymaire. On peut décrire ainsi de dedans en dehors, des noyaux somato-moteurs, viscéro-moteurs, viscéro-sensitifs et somato-sensitifs; ils répartissent leurs fibres dans les douze nerfs crâniens, dont plusieurs sont des nerfs mixtes.

1. NOYAUX SOMATO-MOTEURS

Le développement de l'extrémité céphalique de l'embryon se fait d'une part, à partir des somites les plus antérieurs, d'autre part, à partir de formations apparues secondairement: les arcs branchiaux, et les fentes branchiales. Chacun de ces éléments différents reçoit des nerfs moteurs différents.

Ainsi, on distingue deux colonnes motrices dans le tronc cérébral :

— une colonne située très près de la ligne médiane, et très superficielle sur le plancher du quatrième ventricule (colonne dorsale) destinée aux éléments somatiques qui donneront les muscles moteurs de l'œil et de la langue. On y trouve de haut en bas :

- . le noyau du moteur oculaire commun (III);
- . le noyau du pathétique (IV);
- . le noyau du moteur oculaire externe (VI);
- . le noyau du grand hypoglosse (XII);

— une colonne située un peu plus en dehors et un peu plus en avant (colonne ventrale), destinée aux éléments branchiaux, avec :

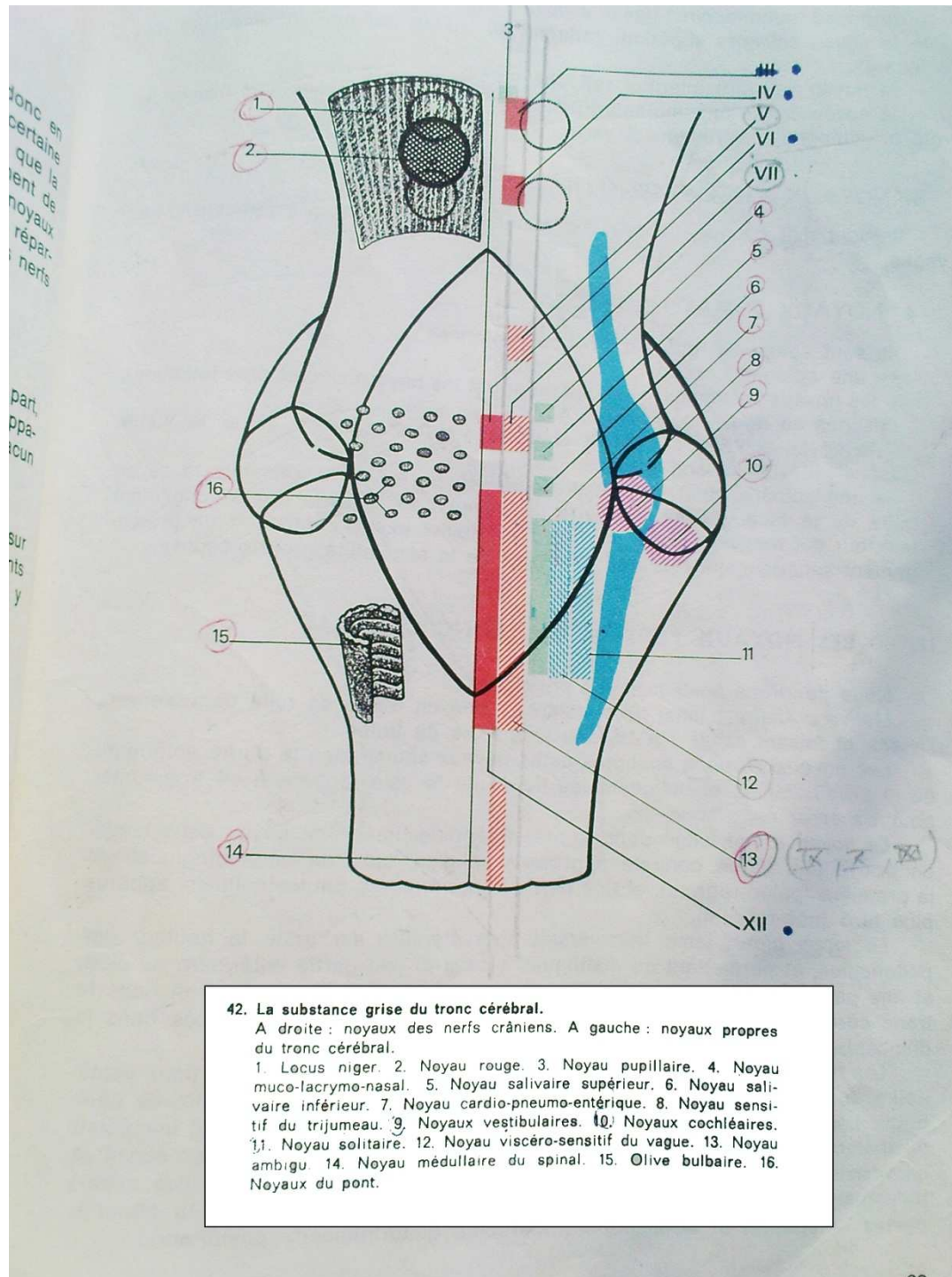
- . le noyau masticateur du trijumeau (V);
- . le noyau du facial (VII);
- . le noyau ambigu qui envoie des fibres dans :
 - . le glosso-pharyngien (IX);
 - . le vague ou pneumo-gastrique (X);
 - . le spinal (XI).

Au-dessous de ce dernier, un noyau envoie également des fibres dans le XI: c'est le noyau du XI médullaire; il s'agit d'un nerf à part, qui n'est ni un nerf crânien, ni un nerf rachidien.

2. NOYAUX VISCÉRO-MOTEURS

Ils sont situés en dehors des précédents, et comprennent, toujours de haut en bas :

— les noyaux de la motricité intrinsèque de l'œil, annexés aux noyaux du III (noyaux pupillaires);



- le noyau muco-lacrymo-nasal, envoyant ses fibres dans le V et le VII;
- le noyau salivaire supérieur rattaché au VII bis (ou nerf intermédiaire de Wrisberg);
- le noyau salivaire inférieur rattaché au IX;
- le noyau cardio-pneumo-entérique, rattaché au X, et dont le nom évoque le rôle physiologique extrêmement vaste.

3. NOYAUX VISCÉRO-SENSITIFS.

Ils sont mal connus. Le seul indiscutable est le noyau viscéro-sensitif du vague.

4. NOYAUX SOMATO-SENSITIFS

Ils sont également groupés en deux colonnes :

- une colonne dorsale qui comprend :
 - . les noyaux vestibulaires (équilibration) et les noyaux cochléaires (audition), destinés au nerf auditif (VIII),
 - . le noyau solitaire pour le X (sensibilité du pharynx), le IX et le VII bis (sensibilité de la langue, gustation);
- une colonne ventrale, constituée par le noyau du V, recevant la sensibilité de la face. On lui distingue un noyau central avec un prolongement inférieur qui recevrait les fibres de la sensibilité extéro-ceptive, et un prolongement supérieur qui recevrait les fibres de la sensibilité proprio-ceptive.

II. — LES NOYAUX PROPRES DU TRONC CÉRÉBRAL

Nous décrivons seulement les principaux :

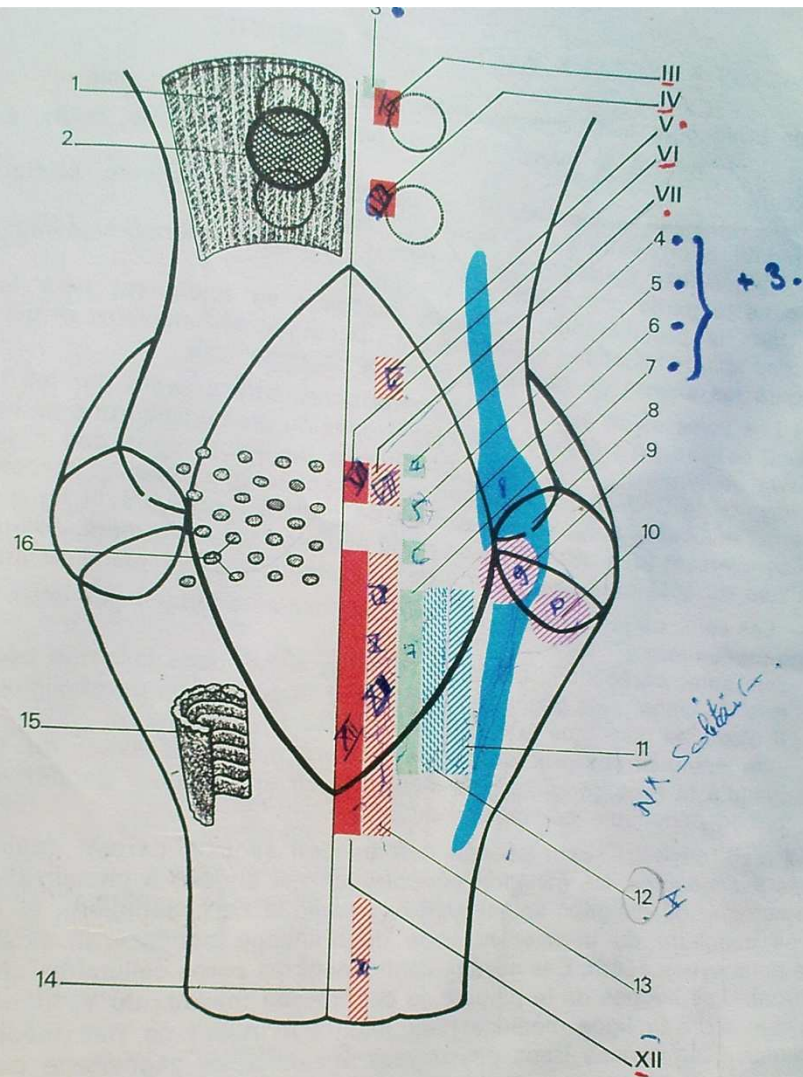
L'olive bulbair : lame de substance grise en forme de tuile convexe vers l'avant, et faisant saillie sur la face antérieure du bulbe.

Les noyaux du pont, multiples petits noyaux situés dans la partie antérieure de la protubérance, et obligeant les fibres de la voie motrice à se fragmenter pour traverser cette zone.

Le noyau rouge, situé dans le mésencéphale, important noyau dans lequel on trouve une partie centrale à grosses cellules, apparue embryologiquement la première (paléo-rubrum), et une partie périphérique à petites cellules, apparue plus tard (néo-rubrum).

Le locus niger, lame transversale très étendue sur toute la hauteur des pédoncules, et permettant de distinguer à ceux-ci une partie antérieure ou pied, et une partie postérieure ou calotte. Il semble que malgré sa situation dans le tronc cérébral, il faille l'assimiler à d'autres noyaux plus hauts situés dans le diencephale.

Les tubercules quadrijumeaux, au nombre de deux antérieurs et deux postérieurs, forment la lame quadrijumelle, située en arrière des pédoncules cérébraux. Leur situation à la partie haute de mésencéphale et à proximité immédiate du thalamus explique qu'ils soient en relation directe avec les voies sensitivo-sensorielles dont le thalamus est le noyau central. Ainsi les tubercules quadrijumeaux sont annexés aux deux grandes voies, optique (tubercules quadrijumeaux antérieurs) et acoustique (tubercules quadrijumeaux postérieurs).



42* (rappel). La substance grise du tronc cérébral.

A droite : noyaux des nerfs crâniens. A gauche : noyaux propres du tronc cérébral.

1. Locus niger. 2. Noyau rouge. 3. Noyau pupillaire. 4. Noyau muco-lacrymo-nasal. 5. Noyau salivaire supérieur. 6. Noyau salivaire inférieur. 7. Noyau cardio-pneumo-entérique. 8. Noyau sensitif du trijumeau. 9. Noyaux vestibulaires. 10. Noyaux cochléaires. 11. Noyau solitaire. 12. Noyau viscéro-sensitif du vague. 13. Noyau ambigu. 14. Noyau médullaire du spinal. 15. Olive bulbaire. 16. Noyaux du pont.

III. — LES FAISCEAUX ASCENDANTS SENSITIFS

Ils prolongent ceux que nous avons trouvés dans la moelle.

— Les *voies de la sensibilité extéroceptive* arrivent au bulbe en deux faisceaux :

- . le faisceau spino-thalamique ventral (sensibilité tactile protopathique) monte à proximité de la ligne médiane;
- . le faisceau spino-thalamique dorsal (sensibilité thermo-algésique) monte dans la partie centro-latérale du bulbe.

Dans la protubérance, les deux faisceaux se rejoignent pour former le *faisceau spino-thalamique* qui monte dans la calotte pédonculaire, et qui contient toujours les axones du deuxième neurone de cette voie.

— Les *voies de la sensibilité profonde consciente* arrivent par les faisceaux de Goll et Burdach qui contiennent les axones du premier neurone de cette voie. Ceux-ci se terminent à la partie postérieure du bulbe, dans des noyaux gris, les noyaux de Goll et Burdach, qui contiennent les dendrites et le corps cellulaire du deuxième neurone, les axones se portent alors vers la ligne médiane qu'ils traversent (décussation sensitive ou piniforme), puis forment, contre la ligne médiane du côté opposé, le *ruban de Reil médian* qui va jusqu'au thalamus.

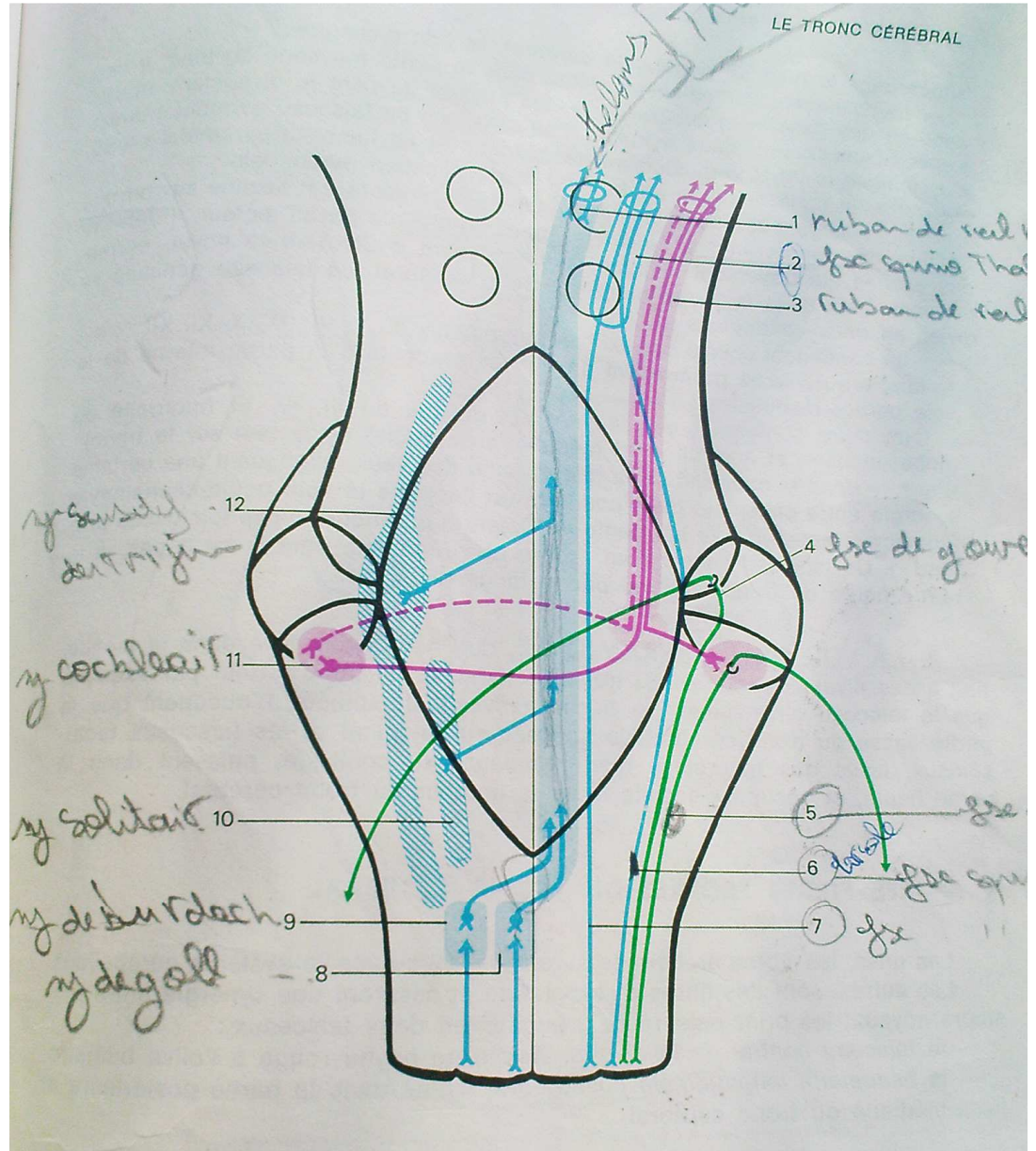
— Les *voies de la sensibilité profonde inconsciente* forment les deux faisceaux spino-cérébelleux :

- . le spino-cérébelleux direct de Flechsig monte dans la partie postéro-latérale du bulbe, puis gagne le cervelet par le pédoncule cérébelleux inférieur. Il n'occupe donc que le bulbe;
- . le spino-cérébelleux croisé de Gowers monte en avant du précédent, jusqu'à la protubérance, puis s'infléchit en arrière pour gagner le cervelet par le pédoncule cérébelleux supérieur.

* Mais en outre, pour chaque nerf crânien sensitif, partent également des voies ascendantes. Un ganglion périphérique est annexé à chacun d'eux (il est l'homologue du ganglion spinal annexé à chaque nerf rachidien), et contient le corps cellulaire du premier neurone dont l'axone parvient au noyau sensitif que nous avons décrit. Ces noyaux contiennent les corps cellulaires du deuxième neurone. Les axones de la plupart de ces noyaux (noyaux du V, VII bis, IX et X) croisent alors la ligne médiane pour joindre le ruban de Reil médian puis le thalamus. Les axones issus des noyaux vestibulaires gagnent le cervelet. Les axones issus des noyaux cochléaires se portent vers la partie antéro-latérale de la protubérance, les uns directement, les autres après avoir croisé la ligne médiane. De chaque côté, convergent donc des neurones homo- et hétéro-latéraux, et cette convergence constitue ce que l'on appelle le corps trapézoïde. Puis ils se dirigent verticalement vers le haut, formant un faisceau situé en dehors du ruban de Reil médian, le Reil latéral.

IV. — LES FAISCEAUX DESCENDANTS MOTEURS

1. LA VOIE PYRAMIDALE est formée par les axones des grandes cellules pyramidales de la circonvolution frontale ascendante. A la partie haute, elle est



lemnisc ←

43. Trajet des voies ascendantes dans le tronc cérébral.
 1. Ruban de Reil médian. 2. Faisceau spino-thalamique. 3. Ruban de Reil latéral. 4. Faisceau de Gowers. 5. Faisceau de Flechsig. 6. Faisceau spino-thalamique dorsal. 7. Faisceau spino-thalamique ventral. 8. Noyau de Goll. 9. Noyau de Burdach. 10. Noyau solitaire. 11. Noyaux cochléaires. 12. Noyau sensitif du nerf trijumeau.

située dans le pied du pédoncule cérébral, et l'on distingue :

— *Le contingent cortico-spinal* : situé dans la partie moyenne du pied, il descend ensuite dans la protubérance où les noyaux du pont le dissocient en plusieurs faisceaux. Puis dans le bulbe, il se divise en un faisceau pyramidal direct, qui continue le trajet verticalement descendant, et un faisceau pyramidal croisé, qui croise la ligne médiane en formant la décussation pyramidale.

— *Le contingent cortico-nucléaire*, ou *faisceau géniculé*, est destiné aux noyaux moteurs des nerfs crâniens. Ainsi, en regard de chaque noyau moteur, il détache des axones qui traversent la ligne médiane avant d'atteindre le noyau correspondant. Mais dans la partie haute du tronc cérébral, ce faisceau géniculé se divise en deux contingents :

- un contingent envoie ses axones aux noyaux du V, VII, IX, X, XI, XII : c'est le faisceau géniculé proprement dit qui reste accolé à la partie interne de la voie cortico-médullaire;
- un autre contingent est destiné aux noyaux du III, IV, VI (motricité du globe oculaire) et à celui du XI médullaire (motricité de la tête sur le tronc) : il assure donc la motricité de la tête et celle des yeux, expliquant une certaine synergie entre celles-ci : c'est pourquoi on l'appelle la voie oculo-céphalogyre (également appelée voie aberrante de Déjerine ou encore « pes lemniscus profond »). Ce faisceau descend en arrière du précédent, dont il est séparé à la partie haute du tronc cérébral par le locus niger.

2. LA VOIE EXTRA-PYRAMIDALE, que nous avons vue dans la moelle, naît à des niveaux variables du tronc cérébral. Il est bien certain par exemple que le faisceau olivo-spinal, les faisceaux vestibulo-spinaux n'occupent que la partie basse du tronc cérébral; le faisceau rubro-spinal et les faisceaux tecto-spinaux, issus des tubercules quadrijumeaux, au contraire, naissent dans la partie haute, et occupent ensuite toute la hauteur du tronc cérébral.

V. — LES FIBRES PROPRES DU TRONC CÉRÉBRAL

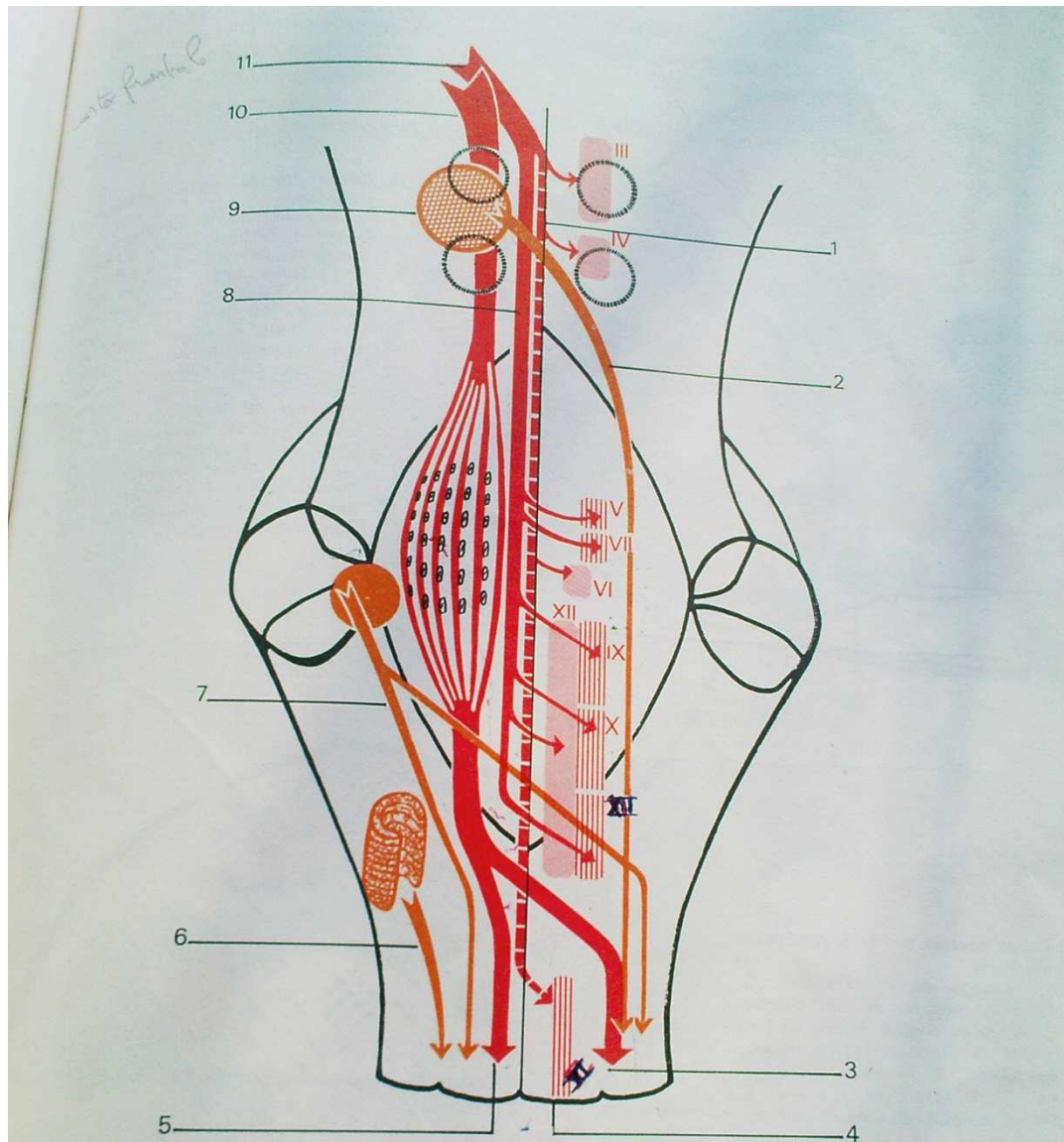
Les unes, les fibres arciformes seront décrites avec le système cérébelleux.

Les autres, sont des fibres d'association et assurent une synergie entre plusieurs noyaux; les principales sont groupées en deux faisceaux :

- le *faisceau central de la calotte*, visible du noyau rouge à l'olive bulbaire;
- la *bandelette longitudinale postérieure*, située dans la partie postérieure et juxta-médiane du tronc cérébral.

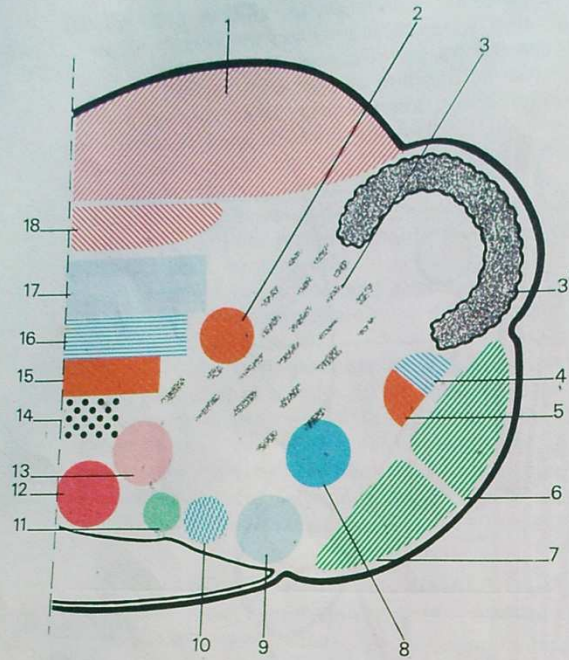
VI. — LA SUBSTANCE RÉTICULÉE

Contrairement aux grandes voies ascendantes et descendantes que nous avons vues, qui sont formées d'un nombre réduit de neurones (paucisynaptiques), et où la conduction de l'influx nerveux est rapide, la substance réticulée est formée de neurones étagés et nombreux; elle comporte donc de nombreuses synapses (multisynaptique), et la conduction y est plus lente. Le rôle et le fonctionnement de cette substance réticulée sont encore de connaissance bien



44. Les voies descendantes dans le tronc cérébral.

1. Voie oculo-céphalogyre. 2. Faisceau rubro-spinal. 3. Faisceau pyramidal croisé. 4. Noyau médullaire du nerf spinal. 5. Faisceau pyramidal direct. 6. Faisceau olivo-spinal. 7. Faisceau vestibulo-spinal. 8. Faisceau genculé proprement dit. 9. Noyau rouge. 10. Faisceau cortico-médullaire. 11. Faisceau cortico-nucléaire.

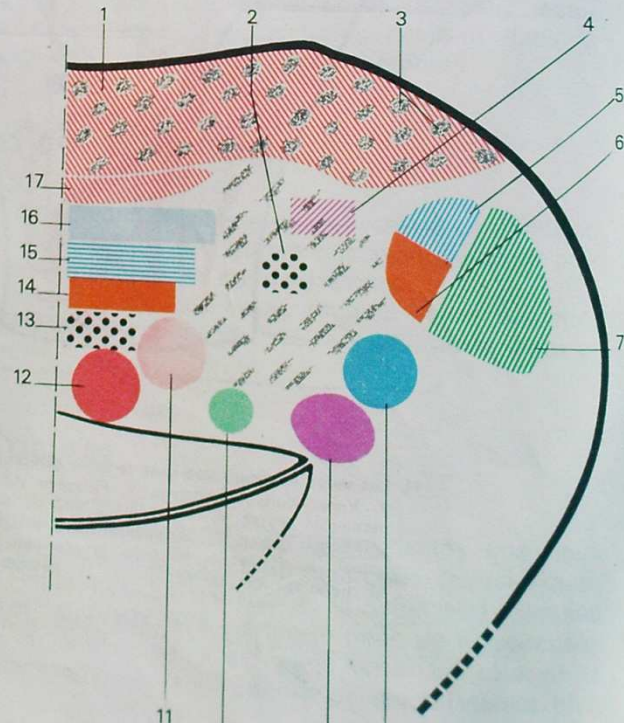


45. Coupe de la partie supérieure du bulbe.

1. Faisceau cortico-médullaire.
2. Faisceau vestibulo-spinal.
3. Substance réticulée.
- 3'. Olive bulbair.
4. Faisceau spino-thalamique dorsal.
5. Faisceau rubro-spinal.
6. Faisceau de Gowers.
7. Faisceau de Flechsig.
8. Noyau sensitif du nerf trijumeau.
9. Noyau solitaire.
10. Noyau viscéro-sensitif du nerf vague.
11. Noyau cardio-pneumotérique.
12. Noyau du nerf grand hypoglosse.
13. Noyau ambigu.
14. Bandelette longitudinale postérieure.
15. Faisceau tecto-spinal.
16. Faisceau spino-thalamique.
17. Ruban de Reil médian.
18. Voie oculo-céphalogyre.

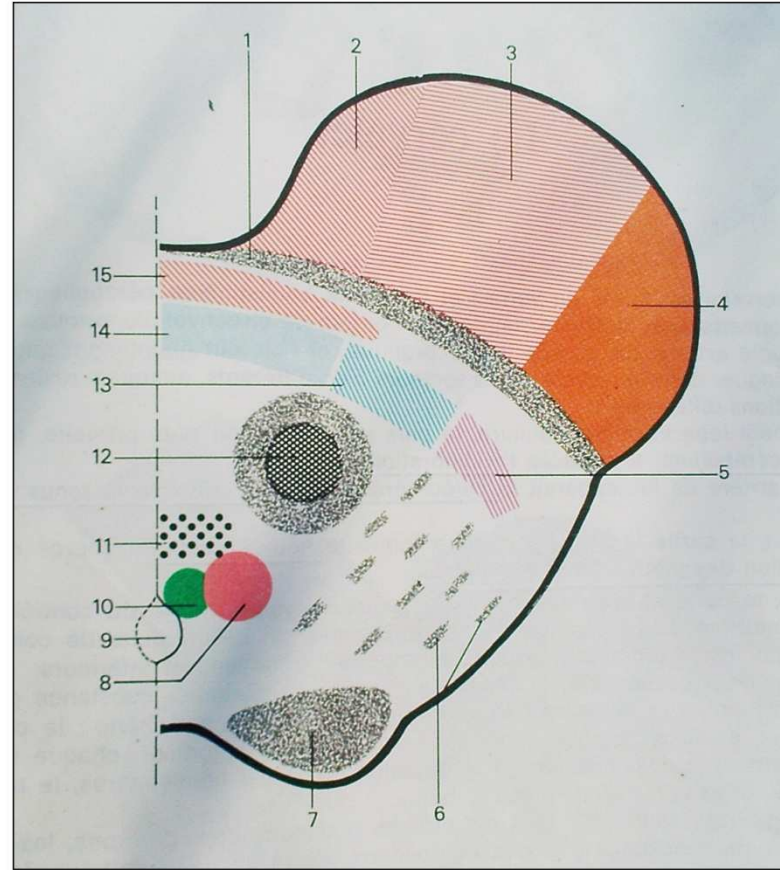
46. Coupe passant par la protubérance annulaire.

1. Faisceau cortico-médullaire.
2. Faisceau central de la calotte.
3. Noyau du pont.
4. Ruban de Reil latéral.
5. Faisceau spino-thalamique dorsal.
6. Faisceau rubro-spinal.
7. Faisceau de Gowers.
8. Noyau sensitif du V.
9. Noyaux vestibulaires.
10. Noyau salivaire supérieur.
11. Noyau du VII.
12. Noyau du VI.
13. Bandelette longitudinale postérieure.
14. Faisceau tecto-spinal.
15. Faisceau spino-thalamique ventral.
16. Ruban de Reil médian.
17. Voie oculo-céphalogyre.



imparfaite. Il semble que l'on puisse admettre l'existence de deux systèmes :
 — un système réticulaire ascendant, en plein centre du tronc cérébral, et qui mettrait le cortex cérébral en état de veille ou d'alerte (système activateur);
 — un système réticulaire descendant, dont une partie serait inhibitrice et l'autre activatrice, de la motricité involontaire. Ce système joue un rôle important dans le contrôle du tonus musculaire.

ture
2.
iub-
ire.
lor-
6.
:au
du
re.
erf
lo-
td
4.
u-
8.
r-
e



47. Coupe passant par le pédoncule cérébral.
 1. Locus niger. 2. Faisceau géniculé proprement dit. 3. Faisceau cortico-médullaire. 4. Faisceau de Turk-Meynert. 5. Ruban de Reil latéral. 6. Substance réticulée. 7. Tubercule quadrijumeau antérieur. 8. Noyau du III. 9. Aqueduc de Sylvius. 10. Noyau pupillaire. 11. Bandelette longitudinale postérieure. 12. Noyau rouge. 13. Faisceau médian de Reil. 14. Ruban de Reil médian. 15. Voie oculo-céphalogyre.

Le cervelet

Le cervelet est formé du vermis et des deux hémisphères cérébelleux. Des sillons permettent de distinguer un certain nombre de circonvolutions; mais cette morphologie externe n'a pas de valeur pratique, et l'on sait maintenant que l'on peut distinguer dans le cervelet, trois secteurs bien différents, auxquels reviennent des fonctions différentes :

- le petit lobe flocculo-nodulaire, le plus antérieur et le plus primaire, forme l'archéo-cérébellum. Il contrôle l'équilibration;
- en arrière de lui, apparaît le paléo-cérébellum, qui contrôle le tonus musculaire;
- enfin, la partie la plus postérieure forme le néo-cérébellum, chargé de la coordination des mouvements volontaires.

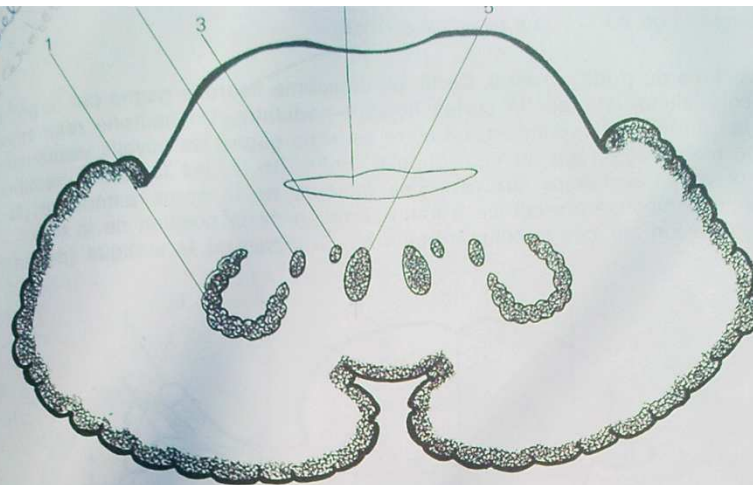
Ainsi, le cervelet apparaît comme le centre nerveux chargé du contrôle de l'activité motrice. Les afférences et les efférences de ces circuits de contrôle passent par les pédoncules cérébelleux, supérieurs, moyens et inférieurs.

A l'intérieur du cervelet, la répartition substance blanche - substance grise, est assez simple : la substance grise comprend toute la périphérie : le cortex cérébelleux, et aussi quelques noyaux gris centraux qui sont de chaque côté : dans le vermis, le noyau du toit et le globulus; dans les hémisphères, le noyau dentelé (ou olive cérébelleuse) et l'embolus.

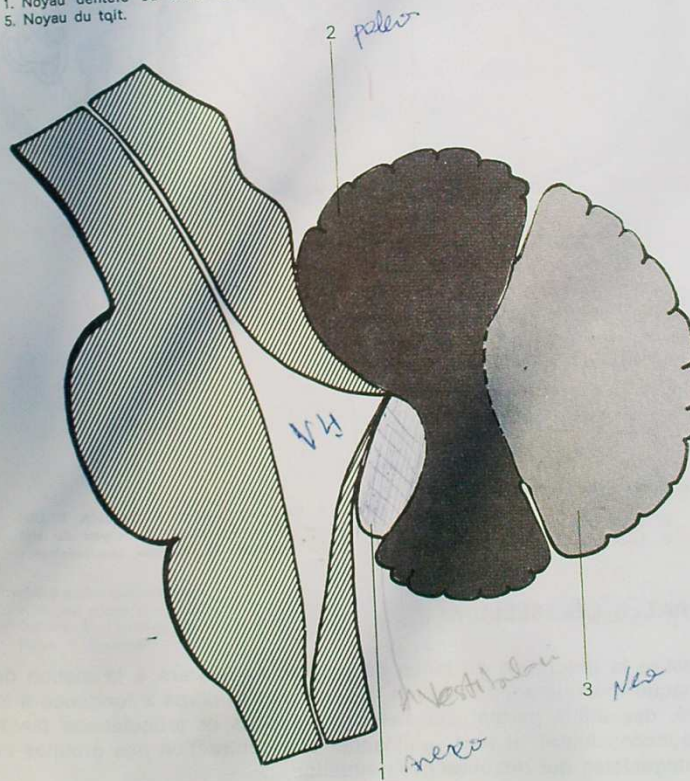
En règle générale, pour tous les circuits que nous considérerons, les afférences se terminent dans le cortex cérébelleux; de là un neurone intermédiaire va faire relai dans un des noyaux gris centraux, d'où partent finalement les voies efférentes.

I. — ARCHÉO-CÉRÉBELLUM

C'est le centre qui contrôle l'équilibration. L'influx pérlphérique part de l'appareil vestibulaire; à l'intérieur de celui-ci, qui comprend les canaux semi-circulaires, l'utricule et le saccule, un ensemble sensoriel très différencié est destiné à être sensible aux variations de position de la tête. Un premier neurone a ses dendrites directement en contact avec l'appareil sensoriel; son corps cellulaire est dans le ganglion de Scarpa annexé au nerf vestibulaire, une des deux parties du nerf auditif (VIII); son axone vient se terminer dans un des noyaux



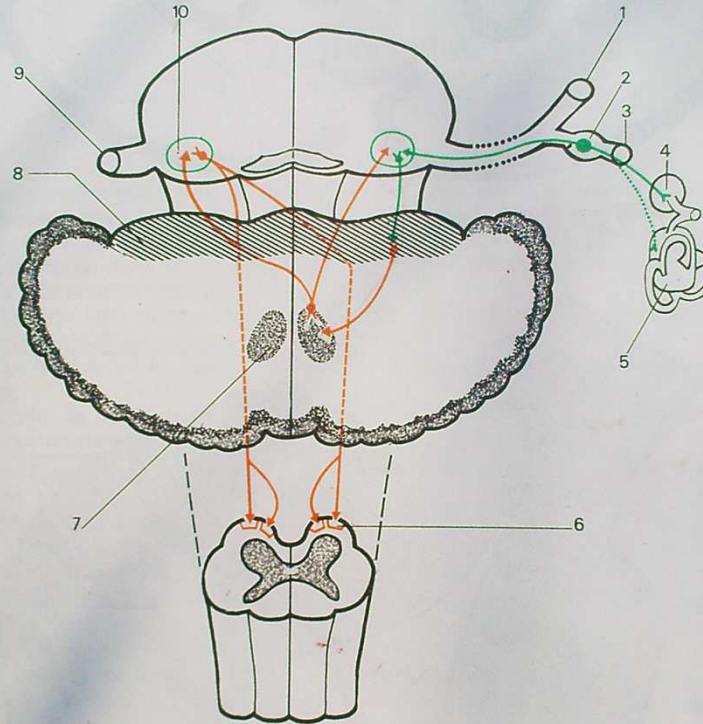
48. Substance grise du cervelet.
 1. Noyau dentelé ou olive cérébelleuse. 2. Embolus. 3. Globulus. 4. Quatrième ventricule.
 5. Noyau du toit.



49. Territoires fonctionnels du cervelet.
 1. Archéo-cérébellum. 2. Paléo-cérébellum. 3. Néo-cérébellum.

vestibulaires du tronc cérébral. De là, un deuxième neurone gagne par le pédoncule cérébelleux inférieur le cortex flocculo-nodulaire. Un neurone relay rejoint le noyau du toit correspondant; un autre neurone gagne les noyaux vestibulaires soit du même côté, soit du côté opposé. Enfin, de là, les faisceaux vestibulo-spinaux vont transmettre aux neurones moteurs de la corne antérieure de la moelle, une réponse correctrice à toute variation de la position de la tête.

Une lésion sur ces circuits entraîne des troubles de la statique (démarche ébrieuse).

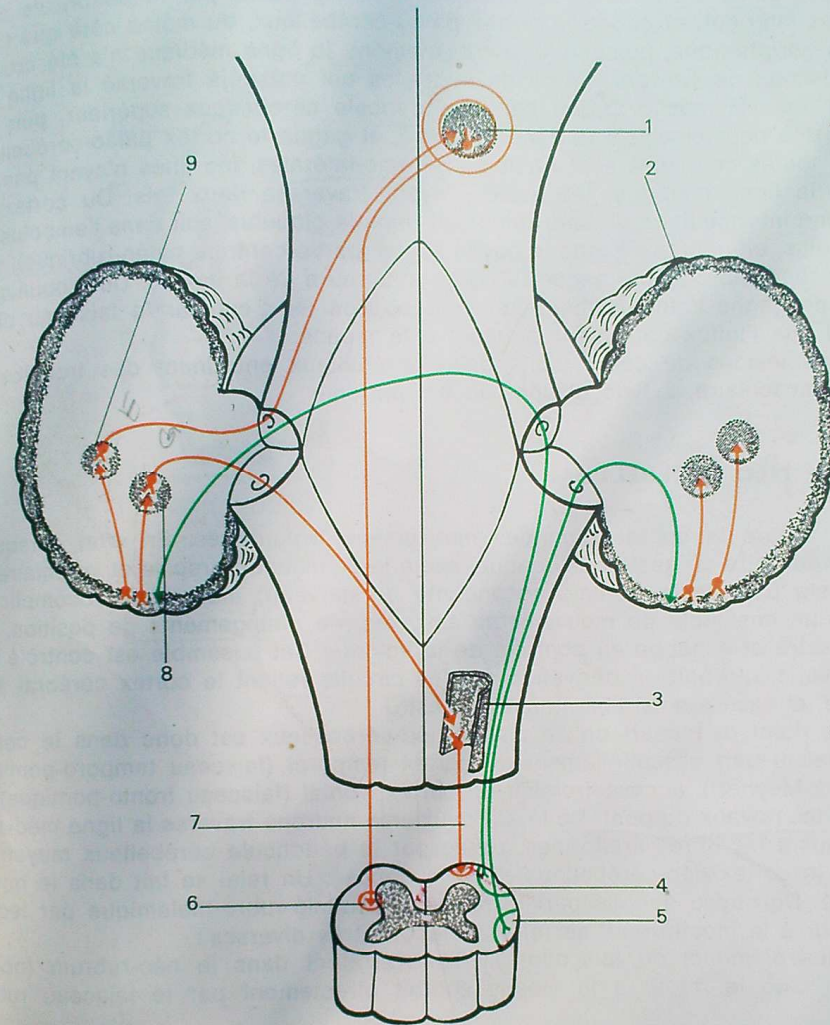


50. Voies archéo-cérébelleuses.

- 1. Nerf cochléaire. 2. Ganglion de Scarpa. 3. Nerf vestibulaire. 4. Sacculé. 5. Utricule et canaux semi-circulaires. 6. Faisceaux vestibulo-spinaux. 7. Noyau du toit.
- 8. Lobe flocculo-nodulaire du cervelet. 9. Nerf auditif. 10. Noyaux vestibulaires.

II. — PALÉO-CÉRÉBELLUM

Il assure la régulation du tonus de posture nécessaire à la station debout. Ainsi, chaque fois que sous l'effet de la pesanteur le corps a tendance à tomber d'un côté, des influx partent des muscles, tendons et articulations (sensibilité profonde inconsciente), et vont commander une contraction des groupes musculaires antagonistes qui rétablissent la situation.



51. Voies paléo-cérébelleuses.

1. Noyau rouge (paléo-rubrum). 2. Cortex paléo-cérébelleux. 3. Olive bulbaire. 4. Faisceau de Gowers. 5. Faisceau de Flechsig. 6. Faisceau rubro-spinal. 7. Faisceau olivo-spinal. 8. Globulus. 9. Embolus.

Les premiers éléments de ces circuits sont donc ceux de la sensibilité profonde inconsciente. On sait que le deuxième neurone forme les faisceaux de Flechsig et de Gowers. Le faisceau de Flechsig passe par le pédoncule cérébelleux inférieur, et gagne le cortex paléo-cérébelleux, du même côté que l'incitation périphérique, puisque, à aucun moment, la ligne médiane n'a été croisée. Le faisceau de Gowers, formé de neurones qui ont déjà traversé la ligne médiane dans la moelle, passe par le pédoncule cérébelleux supérieur, puis traverse une deuxième fois la ligne médiane, et gagne le cortex paléo-cérébelleux. Ainsi, toutes ces voies sont finalement homo-latérales, les unes n'ayant pas traversé la ligne médiane, les autres l'ayant traversée deux fois. Du cortex, un neurone intermédiaire va faire relai, soit dans le globulus, soit dans l'embolus. De l'embolus, un neurone gagne le noyau rouge (partie centrale paléo-rubrique), d'où le faisceau rubro-spinal gagne la corne antérieure de la moelle. Du globulus, un neurone gagne l'olive bulbaire du côté opposé, et c'est par le faisceau olivo-spinal que l'influx correcteur parvient à la moelle.

Les lésions de ces circuits paléo-cérébelleux entraînent des troubles du tonus musculaire, à type d'hypo- ou d'hypertonie.

III. — NÉO-CÉRÉBELLUM

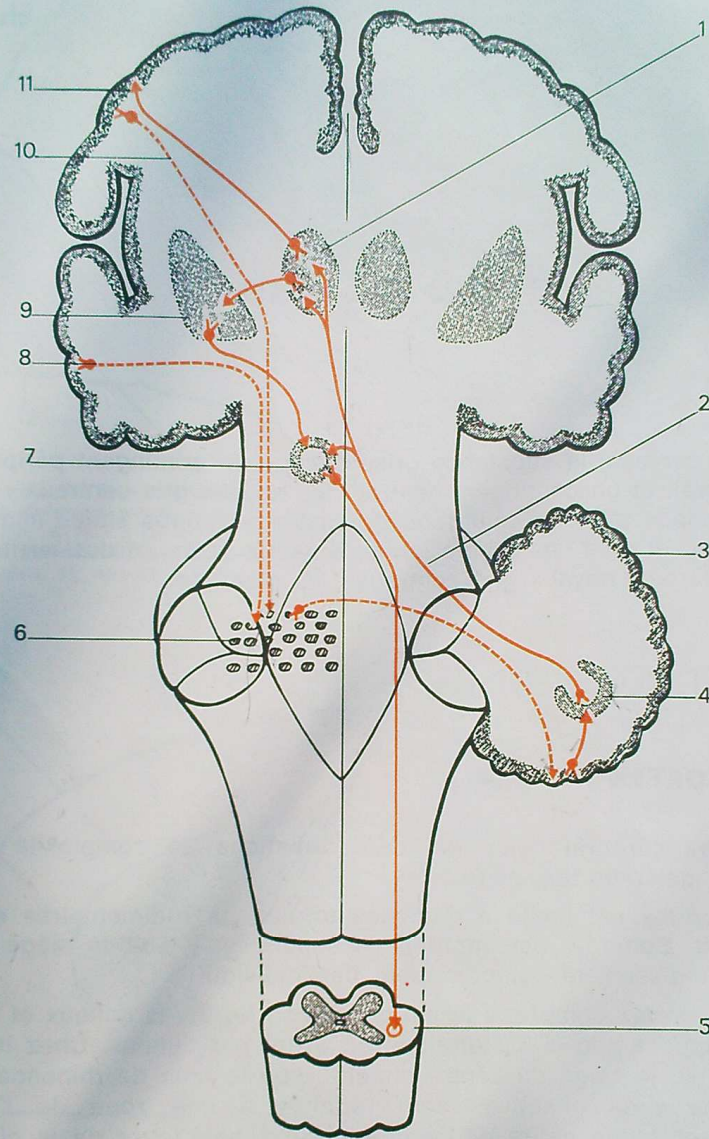
Il assure la coordination des mouvements volontaires. En effet, lorsqu'un sujet veut faire un geste quelconque, seule la commande précise et volontaire de ce geste part de la frontale ascendante du cerveau; mais pour accomplir ce geste, un ensemble de mouvements associés, de changements de position, est nécessaire et échappe au contrôle de la volonté. Cet ensemble est contrôlé par le cervelet, qui agit en dérivation sur les circuits reliant le cortex cérébral à la moelle, et assure ainsi l'harmonie du geste.

Le point de départ de ce circuit néo-cérébelleux est donc dans le cortex cérébral. Il part essentiellement du cortex temporal (faisceau temporo-pontique de Turk-Meynert), accessoirement du cortex frontal (faisceau fronto-pontique), et gagne les noyaux du pont. De là, un deuxième neurone traverse la ligne médiane, constituant les fibres arciformes, passe par le pédoncule cérébelleux moyen, et gagne le cortex néo-cérébelleux du côté opposé. Un relai se fait dans le noyau dentelé. Du noyau dentelé part le faisceau dentalo-rubro-thalamique par lequel le retour à la moelle peut se faire de façons très diverses :

- des éléments du faisceau D.R.Th. s'arrêtent dans le néo-rubrum (noyau rouge), d'où le retour à la moelle se fait directement par le faisceau rubro-spinal;
- d'autres montent jusqu'au thalamus, et de là, l'influx gagne les corps striés d'où partiront les voies extra-pyramidales vers la moelle;
- du thalamus enfin, des voies remontent au cortex cérébral moteur, auquel elles apportent le contrôle cérébelleux.

Les lésions de ces circuits complexes entraînent des troubles divers :

- . hypermétrie (caractère excessif du geste);
- . tremblement intentionnel;
- . adiadococinésie ou impossibilité de réaliser rapidement des mouvements alternés (épreuve des marionnettes).



52. Voies néo-cérébelleuses.

1. Thalamus. 2. Faisceau dentalo-rubro-thalamique. 3. Cortex néo-cérébelleux. 4. Olive
 cérébelleuse. 5. Faisceau rubro-spinal. 6. Noyaux du pont. 7. Noyau rouge (néo-
 rubrum). 8. Faisceau temporo-ponique de Turk-Meynert. 9. Noyau lenticulaire. 10.
 Faisceau fronto-ponique d'Arnold. 11. Cortex extra-pyramidal.

(dentale)

(cortex pyramidal)

Le cerveau

Dans le cerveau, la substance grise occupe un contingent périphérique : le cortex cérébral, et un contingent central : les noyaux gris centraux.

La substance blanche comprend de vastes territoires situés immédiatement sous le cortex, et dont l'ensemble forme le centre ovale, et des territoires situés entre les différents noyaux gris centraux : les capsules.

LA SUBSTANCE GRISE

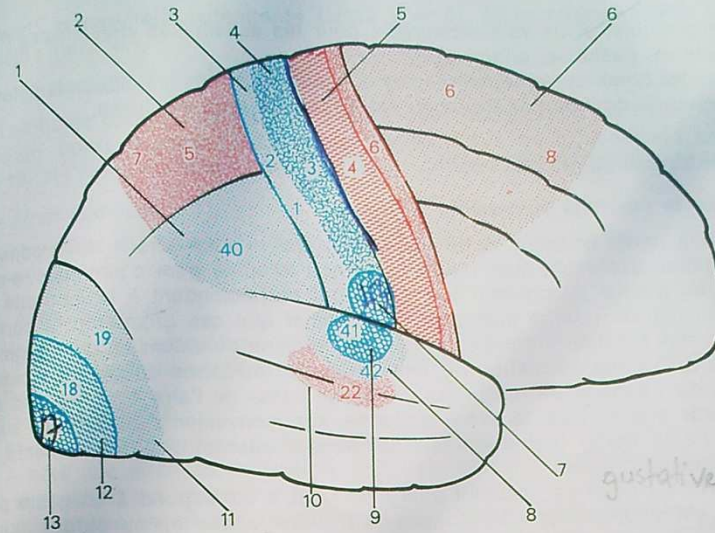
I. — LE CORTEX

Le cortex cérébral comprend des formations de complexité croissante : archi-cortex, paléo-cortex, néo-cortex.

L'*archi-cortex* est limité à quelques formations rudimentaires entourant le corps calleux. Son rôle est imprécis. Il semble qu'il soit le siège de circuits d'influx qui régissent le comportement de l'individu.

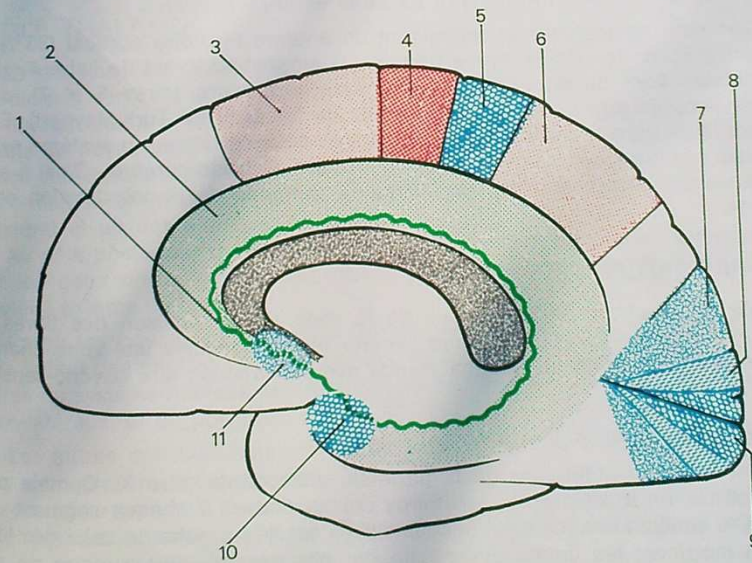
Le *paléo-cortex* comprend la circonvolution du corps calleux et la circonvolution de l'hippocampe (T 5), terminée en avant par l'uncus. Chez les vertébrés inférieurs, il est le siège du centre olfactif, d'où le nom de rhinencéphale. Chez l'homme, ces aires olfactives sont réduites à une zone de l'uncus (aire entorhinale), et à une petite partie inférieure et antérieure de la circonvolution du corps calleux (aire septale). Le reste a perdu ses fonctions olfactives, et l'on tend à lui attribuer des fonctions de régulation supérieure de la vie végétative.

En fait, le *néo-cortex* représente chez l'homme, la presque totalité du cortex cérébral. On y trouve les zones de départ et d'arrivée des grandes voies descendantes et ascendantes, dont l'ensemble constitue les fibres de projection. Ce sont d'une part, les aires motrices effectrices, et d'autre part, les aires sensitivo-sensorielles ou réceptives. (On parle de voie sensitive pour la sensibilité péri-



53. Aires corticales (vue externe).

1. Aire 40 (gnosie sensitive). 2. Aires 5 et 7 extra-pyramidales. 3. Aires 1 et 2 (gnosie sensitive). 4. Aire 3 (sensitive). 5. Aire 4 (motrice). 6. Aires 6 et 8 extra-pyramidales. 7. Aire gustative. 8. Aire 42 (gnosie auditive). 9. Aire 41 (auditive). 10. Aire 22 extra-pyramidale. 11. Aire 19 ou parastriée. 12. Aire 18 ou péristriée. 13. Aire 17 ou striée.



54. Aires corticales (vue interne).

1. Archicortex. 2. Paléocortex. 3. Aire extra-pyramidale. 4. Aire 4 motrice. 5. Aire 3 sensitive. 6. Aire extra-pyramidale. 7. Aire 19 ou parastriée. 8. Aire 18 ou péristriée. 9. Aire 17 ou striée. 10. Aire entorhinale. 11. Aire septale.

phérique générale, et de voie sensorielle pour les sensibilités spécialisées : optique, auditive, gustative, olfactive).

Parmi les nombreuses terminologies que leur ont fixées les différents auteurs, la numérotation donnée par Brodman est encore la plus employée.

1. AIRES EFFECTRICES

a) Aire de la motricité volontaire

C'est la partie postérieure de la frontale ascendante (aire 4 de Brodman). Son excitation déclenche une réponse motrice (d'où le nom d'aire électro-motrice), et on a ainsi pu préciser les points qui correspondent à la motricité de chaque muscle ou groupe musculaire. On admet que ces groupements correspondent à une fonction précise (par exemple : flexion ou extension d'un segment de membre). La représentation de ces différents territoires aboutit au schéma classique du « bonhomme renversé » : la partie basse de l'aire 4 correspond aux mouvements céphaliques, la partie moyenne, aux mouvements du membre supérieur, la partie haute (débordant sur le versant interne) aux mouvements du membre inférieur.

Chaque territoire est d'autant plus étendu qu'il correspond à un geste plus précis. C'est pourquoi le « bonhomme renversé » a des mains et des doigts démesurés. On a essayé de localiser à proximité des aires de la motricité volontaire, des aires où se ferait l'élaboration du geste (aires psychomotrices, ou aires de praxie), mais il semble bien que cette fonction supérieure d'élaboration ne puisse être enfermée dans une zone très précise du cortex.

b) Aires de la motricité involontaire ou aires extra-pyramidales.

Elles sont nombreuses et recouvrent un énorme territoire cortical (85 % de l'ensemble du cortex moteur) : les principales siègent en avant de l'aire 4 (aires pré-frontales 6 et 8), dans l'écorce pariétale supérieure (aires 5 et 7), dans l'écorce temporale (aire 22, point de départ du faisceau de Turk-Meynert). Elles envoient leurs fibres vers les différents centres sous-corticaux du système extra-pyramidal : corps striés, cervelet, noyaux propres du tronc cérébral. C'est à elles que parviennent les voies néo-cérébelleuses chargées de la coordination de la motricité.

2. AIRES RÉCEPTIVES

Pour celles-ci, on sait qu'à côté de la zone de terminaison des fibres de projection sensitivo-sensorielles (aire somato-sensible), existe une zone chargée de l'interprétation et de la reconnaissance des sensations : aire psycho-sensible ou aire de gnosie.

— Aires de la sensibilité générale.

C'est la partie antérieure de la pariétale ascendante (aire 3). Comme pour l'aire motrice, on a précisé les territoires correspondant à chaque segment corporel, et le schéma des localisations sensibles est très proche de celui des localisations motrices; les doigts et la main ont par exemple une surface de projection considérable qui correspond à l'extrême précision de leur sensibilité. En arrière de cette zone, siègent les aires de gnosie qui recouvrent la partie posté-

rière de la pariétale ascendante (aires 1 et 2), et la circonvolution pariétale inférieure (aire 40).

— Aires visuelles.

Les fibres optiques se projettent sur le lobe occipital : c'est l'aire 17 ou aire striée qui borde la scissure calcarine. Autour d'elle on trouve l'aire péri-striée (aire 18) et l'aire para-striée (aire 19) où sont interprétées les sensations visuelles.

— Aires auditives.

C'est l'aire 41, située sur la première circonvolution temporale, entourée de l'aire 42, aire de gnose auditive.

— Aires gustatives.

Leur siège est discuté. Le siège le plus généralement admis est sur la partie basse de la pariétale ascendante.

— Aires olfactives.

Elles appartiennent au paléo-cortex, comme nous l'avons vu plus haut.

A côté des aires de projection, il existe de nombreux territoires corticaux dont la fonction est imprécise. On a voulu localiser à certaines zones les fonctions cérébrales les plus perfectionnées (élaboration de la pensée, psychisme, etc.). Pour le moment, cependant, ces tentatives ne permettent pas d'aboutir à une description strictement anatomique précise.

II. — LES NOYAUX GRIS CENTRAUX

I. LE THALAMUS

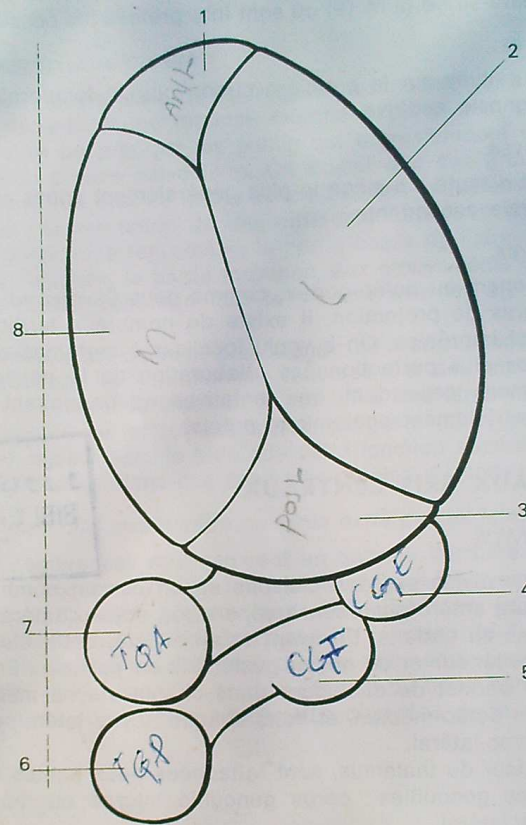
Le thalamus est divisé par des cloisons en un certain nombre de noyaux. Une cloison verticale antéro-postérieure sépare les noyaux latéraux en dehors, des noyaux médians en dedans. En avant et en arrière, cette cloison se divise et isole un noyau antérieur et un noyau postérieur ou pulvinar. Enfin, une autre cloison horizontale permet de distinguer dans chaque noyau médian un noyau ventro-médian et un dorso-médian, et dans chaque noyau latéral, un noyau ventro-latéral et un dorso-latéral.

Au pôle postérieur du thalamus, sont rattachées deux petites formations qui sont les deux corps genouillés : corps genouillé interne ou médial, et corps genouillé externe ou latéral.

Parmi les noyaux ainsi isolés, certains ont un rôle mal précisé; il semble qu'ils soient des centres de relai sur des voies d'association entre différents territoires du système nerveux central : c'est le cas des noyaux médians, des noyaux dorso-latéraux, et du pulvinar.

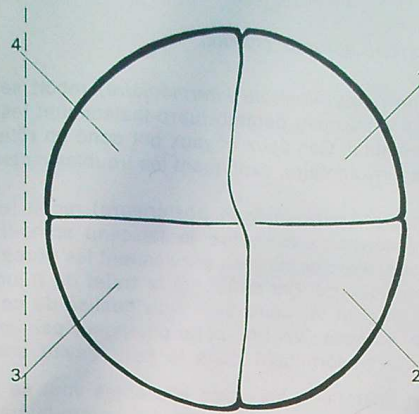
Les autres ont des voies afférentes et des voies efférentes mieux connues, donc des rôles mieux précisés :

- le noyau antérieur reçoit ses afférences des tubercules mamillaires et envoie ses efférences au cortex végétatif. C'est un relai sur le trajet des voies végétatives;
- le noyau ventro-latéral comprend trois portions :
 - la portion antérieure (ventro-latérale antérieure) est en relation avec les corps striés d'une part, et avec le cortex extra-pyramidal d'autre part;



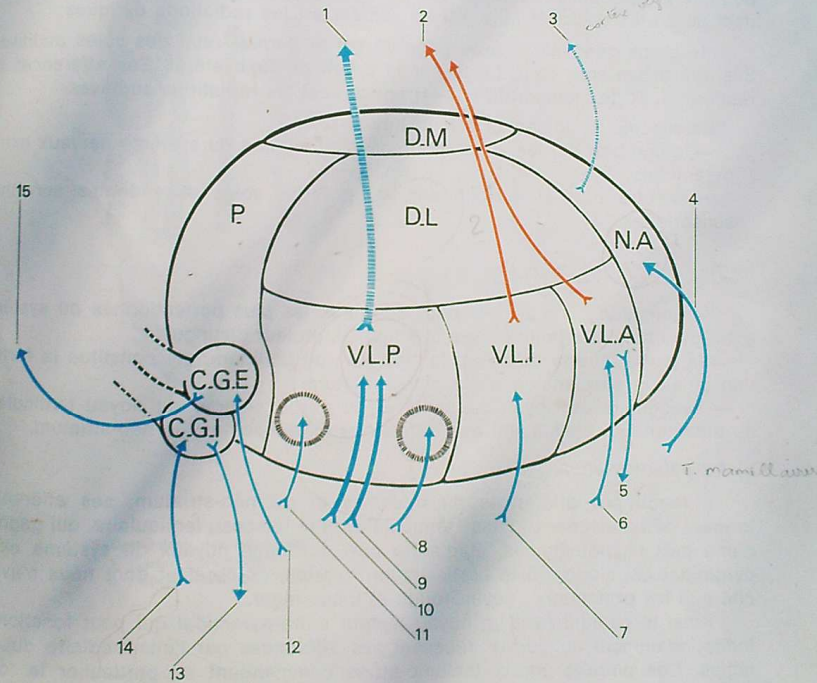
55. Segmentation du thalamus.

1. Noyau antérieur. 2. Noyau latéral. 3. Pulvinar. 4. Corps genouillé externe. 5. Corps genouillé interne. 6. Tubercule quadrijumeau postérieur. 7. Tubercule quadrijumeau antérieur. 8. Noyau médian.



56. Segmentation du thalamus.

1. Noyau dorso-latéral. 2. Noyau ventro-latéral. 3. Noyau ventro-médian. 4. Noyau dorso-médian.



57. Connexions du thalamus.

1. Efférences pariétales (aire 3). 2. Efférences vers le cortex extra-pyramidal. 3. Efférences vers le cortex végétatif. 4. Afférences hypothalamiques. 5 et 6. Liaisons efférentes et afférentes avec les corps striés. 7. Faisceau dentalo-rubro-thalamique. 8. Fibres gustatives (noyau semi-lunaire). 9. Faisceau spino-thalamique. 10. Ruban de Reil médian. 11. Fibres trigéminales (noyau arqué). 12. Bandelette optique. 13. Radiations auditives. 14. Ruban de Reil latéral. 15. Radiations optiques.

· la partie moyenne (*ventro-latérale intermédiaire*) reçoit ses afférences du néo-cérébellum par le faisceau dentato-rubro-thalamique; les efférences vont au cortex extra-pyramidal. Ces deux noyaux ont donc un rôle de relai sur les voies de la motricité involontaire, expliquant les troubles moteurs des atteintes thalamiques;

· la partie postérieure (*ventro-latérale postérieure*) reçoit les grandes voies de la sensibilité générale: c'est-à-dire le faisceau spino-thalamique, et le ruban de Reil médian. Avec ce dernier, parviennent les fibres de la sensibilité de l'extrémité céphalique qui ont emprunté le trajet du trijumeau; ces fibres se terminent dans un petit territoire bien individualisé de ce noyau: c'est le noyau arqué. Enfin, au noyau ventro-latéral postérieur parviennent encore les fibres gustatives qui se terminent dans le petit noyau semi-lunaire.

Du ventro-latéral postérieur, les voies efférentes vont se jeter dans l'aire somato-sensible de la pariétale ascendante. Le ventro-latéral postérieur est donc le dernier relai des voies de la sensibilité générale;

— le corps genouillé externe (latéral) est le dernier relai des voies optiques. Ses afférences sont constituées par la bandelette optique. Ses efférences se rendent au cortex occipital (aire 17) en constituant les radiations optiques;

— le corps genouillé interne (médial) est le dernier relai des voies auditives. Ses afférences sont constituées par le ruban de Reil latéral. Ses efférences se rendent au cortex temporal (aire 41) en formant les radiations auditives.

En résumé, le thalamus est un noyau relai:

- d'une part sur les voies motrices involontaires du système nerveux extra-pyramidal;
- d'autre part et surtout, sur les grandes voies ascendantes sensitivo-sensorielles.

2. LES CORPS STRIÉS

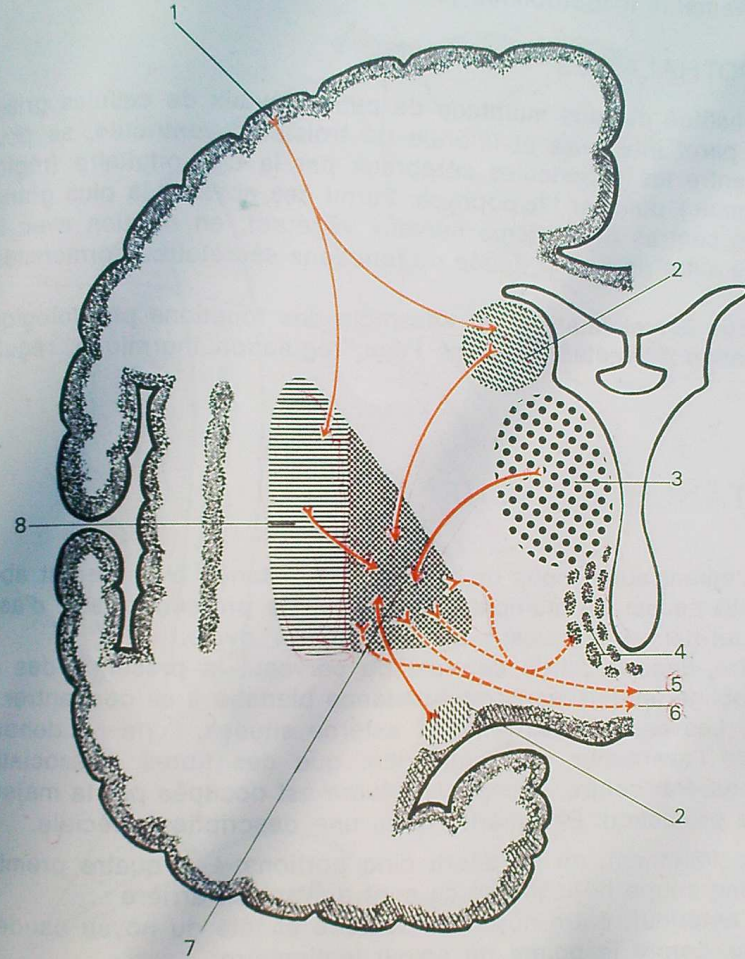
Ils constituent les centres sous-corticaux les plus perfectionnés du système extra-pyramidal. Du point de vue fonctionnel, on leur distingue:

- la partie interne du noyau lenticulaire, ou pallidum, qui constitue la formation striée la plus ancienne: le paléo-striatum;
- l'ensemble du noyau caudé et de la partie externe du noyau lenticulaire ou putamen, qui constituent des formations plus récentes: le néo-striatum.

a) Le paléo-striatum.

Il reçoit ses afférences du thalamus et du néo-striatum; ses efférences forment deux faisceaux: l'anse lenticulaire et le faisceau lenticulaire, qui gagnent d'une part l'hypothalamus, et d'autre part différents noyaux du système extra-pyramidal qui siègent à la partie haute du tronc cérébral et dont nous n'avons cité que les principaux: noyau rouge et locus niger.

Ainsi le pallidum est un noyau moteur extra-pyramidal qui peut fonctionner indépendamment du cortex, recevant ses afférences par l'intermédiaire du thalamus. Ces circuits courts thalamo-striés commandent en particulier le tonus musculaire et les mouvements automatiques élémentaires. Leur lésion entraîne une hypertonie et un défaut de coordination des mouvements (Parkinson).



58. Connexions des corps striés.

1. Cortex extra-pyramidal. 2. Noyau caudé. 3. Thalamus. 4. Hypothalamus.
 5. Faisceau lenticulaire. 6. Anse lenticulaire. 7. Pallidum. 8. Putamen.

b) *Le néo-striatum.*

Il reçoit ses afférences du cortex extra-pyramidal. Toutes ses efférences aboutissent au pallidum qu'il contrôle, exerçant sur lui un effet inhibiteur. Du pallidum, les voies efférentes sont les mêmes que précédemment. Une lésion de ces circuits néo-striés aboutit à la libération du paléo-striatum, avec apparition de mouvements incoordonnés (chorée, athétose).

3. L'HYPOTHALAMUS

Il est constitué par une multitude de petits noyaux de cellules grises réparties dans la paroi inférieure et latérale du troisième ventricule, se poursuivant vers le bas entre les pédoncules cérébraux par la tige pituitaire (région infundibulo-tubérienne), puis par l'hypophyse. Parmi ces noyaux, la plus grande partie constitue des centres du système nerveux végétatif, en relation avec le cortex végétatif. Une autre partie est douée de fonctions sécrétoires hormonales (neuro-sécrétion).

On attribue actuellement à cet ensemble des fonctions physiologiques multiples : régulation du métabolisme de l'eau, régulation thermique, régulation du sommeil, etc...

LA SUBSTANCE BLANCHE

Immédiatement au-dessous du cortex, la substance blanche est abondante : elle est constituée par de multiples fibres, soit de projection, soit d'association (intra- ou inter-hémisphériques) : c'est le *centre_ovale*.

Par contre, dans la partie centrale du cerveau, la présence des différents noyaux gris oblige les faisceaux de substance blanche à se concentrer : ce sont les *capsules*. Les capsules extrême et externe situées, l'une en dehors, l'autre en dedans de l'avant-mur, ne contiennent que des fibres d'association intra-hémisphériques. Par contre, la *capsule interne* est occupée par la majeure partie des fibres de projection. Elle mérite donc une description spéciale.

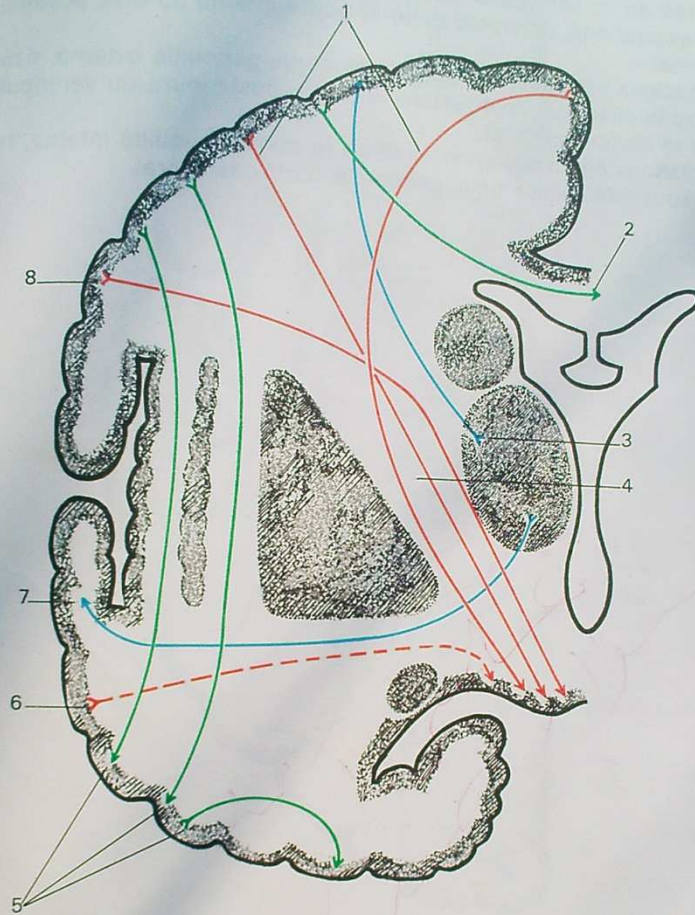
Morphologiquement, on lui décrit cinq portions. Les quatre premières sont visibles sur une coupe horizontale ; ce sont d'avant en arrière :

- le bras antérieur, entre noyau lenticulaire et tête du noyau caudé ;
- le genou, contre la pointe du noyau lenticulaire ;
- le bras postérieur, entre noyau lenticulaire et thalamus ;
- le segment rétro-lenticulaire, entre noyau lenticulaire et partie postérieure du noyau caudé.

La cinquième portion est visible sur une coupe verticale : c'est le segment sous-lenticulaire.

Les principales fibres de projection que nous connaissons traversent la capsule interne de la façon suivante :

- les fibres motrices, volontaires, descendent sur la face interne du noyau lenticulaire : les fibres cortico-médullaires dans le bras postérieur, les fibres cortico-nucléaires dans le genou (d'où le nom de faisceau géniculé). Ces deux faisceaux se croisent dans la capsule interne, le faisceau géniculé né le plus



59. Systématisation de la substance blanche du cerveau (Coupe frontale).
 1. Voie cortico-médullaire. 2. Fibres d'association inter-hémisphériques (corps calleux).
 3. Faisceau thalamo-pariétal (voies sensibles). 4. Capsule interne. 5. Fibres d'association
 intra-hémisphériques. 6. Faisceau de Turk-Meynert. 7. Radiations auditives. 8. Faisceau
 géniculé.

SYSTÉMATISATION DU SYSTÈME NERVEUX CENTRAL

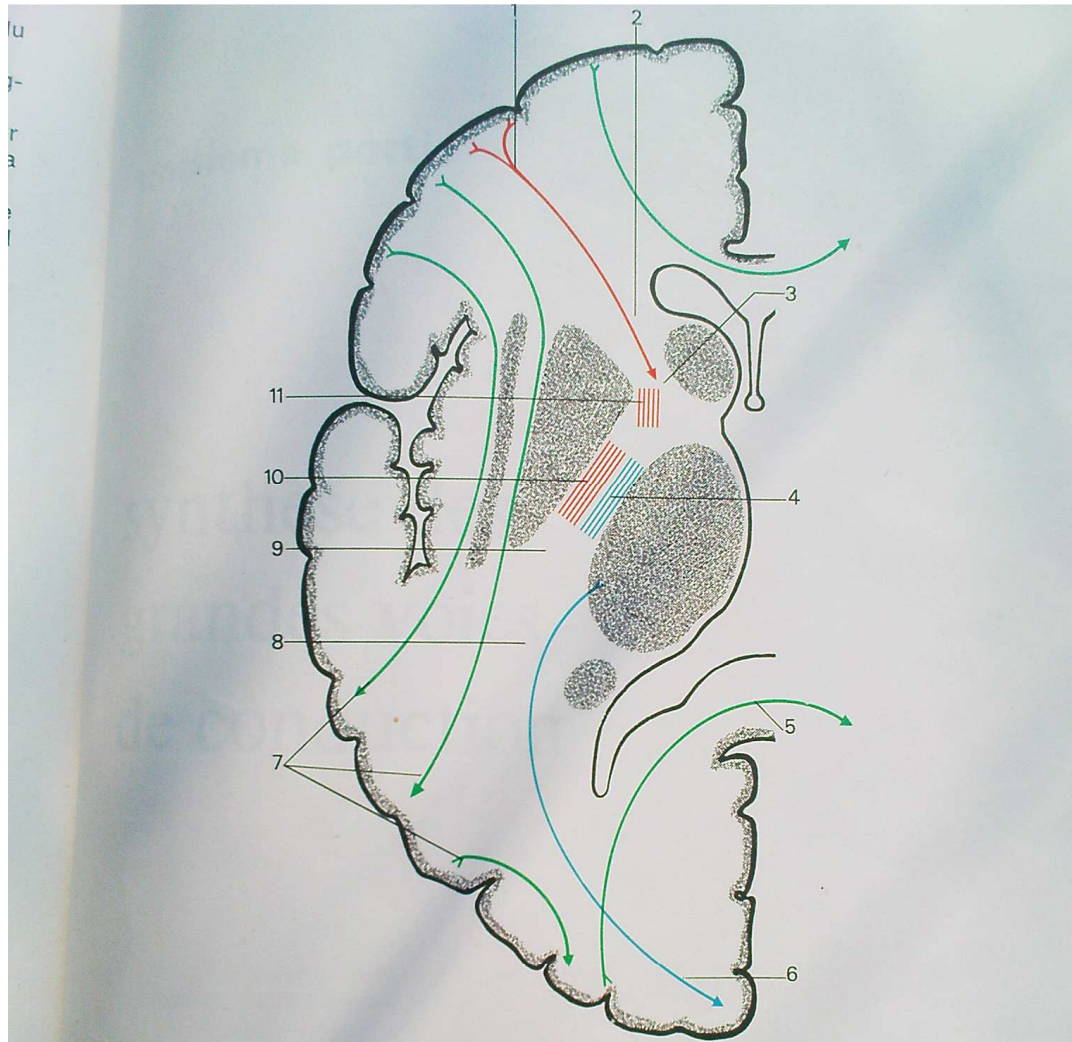
bas dans la frontale ascendante, est devenu le plus interne dans le pied du pédoncule cérébral;

— les fibres extra-pyramidales du faisceau de Turk-Meynert occupent le segment sous-lenticulaire;

— les fibres de la sensibilité générale qui partent du thalamus pour gagner la pariétale ascendante, occupent toute la partie interne du bras postérieur de la capsule interne;

— les radiations optiques, qui quittent le corps genouillé externe, occupent le segment rétro-lenticulaire, contournant la partie postérieure du ventricule latéral pour gagner le cortex occipital;

— les radiations auditives, enfin, quittant le corps genouillé interne, traversent le segment sous-lenticulaire pour gagner le cortex temporal.



60. Systématisation de la substance blanche du cerveau
(Coupe horizontale).

1. Faisceau fronto-pontin d'Arnold.
2. Capsule interne (bras antérieur).
3. Capsule interne (genou).
4. Faisceau thalamo-pariétal (fibres sensibles).
5. Fibres d'association inter-hémisphériques (corps calleux).
6. Radiations optiques.
7. Fibres d'association intra-hémisphériques.
8. Capsule interne (segment rétro-lenticulaire).
9. Capsule interne (bras postérieur).
10. Faisceau cortico-médullaire.
11. Faisceau géniculé.

troisième partie

synthèse des
grandes voies
de conduction

Les voies descendantes ou motrices

1. LES VOIES MOTRICES VOLONTAIRES OU VOIES PYRAMIDALES

On les appelle pyramidales parce que le premier neurone est formé par les cellules géantes pyramidales (cellules de Betz) de l'aire 4 de la frontale ascendante.

En fait, on ne sait pas encore d'où naît l'influx moteur, c'est-à-dire quel est le « primum movens » de l'élaboration du geste. On sait que les aires situées en avant de l'aire 4, exercent sur celle-ci une influence soit inhibitrice, soit facilitatrice. Néanmoins, on peut considérer que les voies motrices volontaires ont leur point de départ dans ces cellules pyramidales. Elles comportent toutes deux neurones successifs. Leur aboutissement est variable, et il faut distinguer :

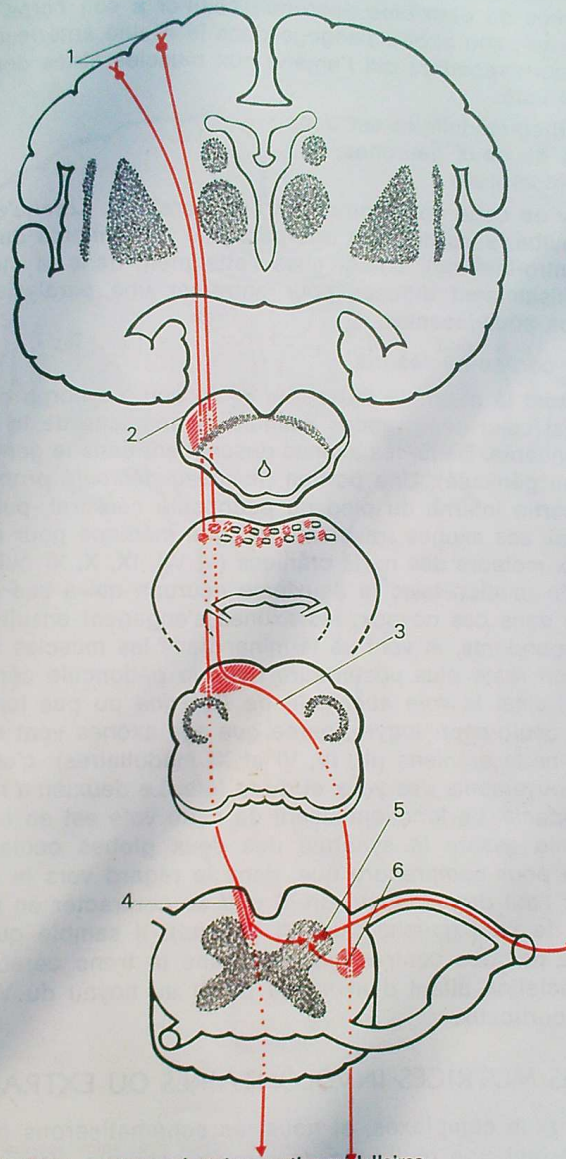
— *Les voies cortico-médullaires.*

Elles régissent la motricité du tronc et des membres.

Le premier neurone a ses dendrites et son corps cellulaire dans la frontale ascendante (nous avons vu la disposition de ces neurones correspondant au schéma du « bonhomme renversé »). Les axones descendent d'abord dans le centre ovale, puis se réunissent pour former le faisceau pyramidal. Celui-ci traverse successivement la capsule interne, le pédoncule cérébral; il est dissocié dans sa traversée protubérantielle par les noyaux du pont, puis se reforme dans le bulbe. A la partie inférieure du bulbe, il se divise en deux contingents : le contingent le plus volumineux croise la ligne médiane (décussation pyramidale), et descend dans le cordon latéral de la moelle (faisceau pyramidal croisé).

Le contingent le moins important reste du même côté, et descend dans le cordon antérieur de la moelle (faisceau pyramidal direct).

A chaque myélomère, des axones de ces faisceaux se portent dans la corne antérieure de la substance grise : ceux qui viennent du faisceau pyramidal direct croisent la ligne médiane pour y parvenir, ceux qui viennent du faisceau pyramidal croisé restent du même côté.



61. Voies motrices volontaires cortico-médullaires.

1. Cellules pyramidales de l'aire 4 (premier neurone).
2. Faisceau pyramidal dans le pédoncule cérébral.
3. Décussation bulbaire du faisceau pyramidal croisé.
4. Faisceau pyramidal direct. 5. Cornes antérieures de la moelle (deuxième neurone).
6. Faisceau pyramidal croisé.

Ces axones se terminent dans la corne antérieure en se mettant en relation avec les dendrites du deuxième neurone : celui-ci a son corps cellulaire dans la corne antérieure; son axone s'engage dans la racine antérieure, puis dans le nerf rachidien correspondant qui l'amène aux muscles striés dont il est chargé d'assurer la motricité.

La voie cortico-médullaire est donc :

- composée de deux neurones;
- entièrement croisée.

Les lésions de cette voie entraînent une paralysie. Lorsqu'elles l'atteignent au dessus du bulbe, elles donnent une paralysie de la moitié du corps opposée (hémiparésie contro-latérale). Lorsqu'elles l'atteignent dans la moelle, elles sont en général suffisamment diffuses pour entraîner une paralysie de toutes les parties du corps sous-jacentes.

— Les voies cortico-nucléaires.

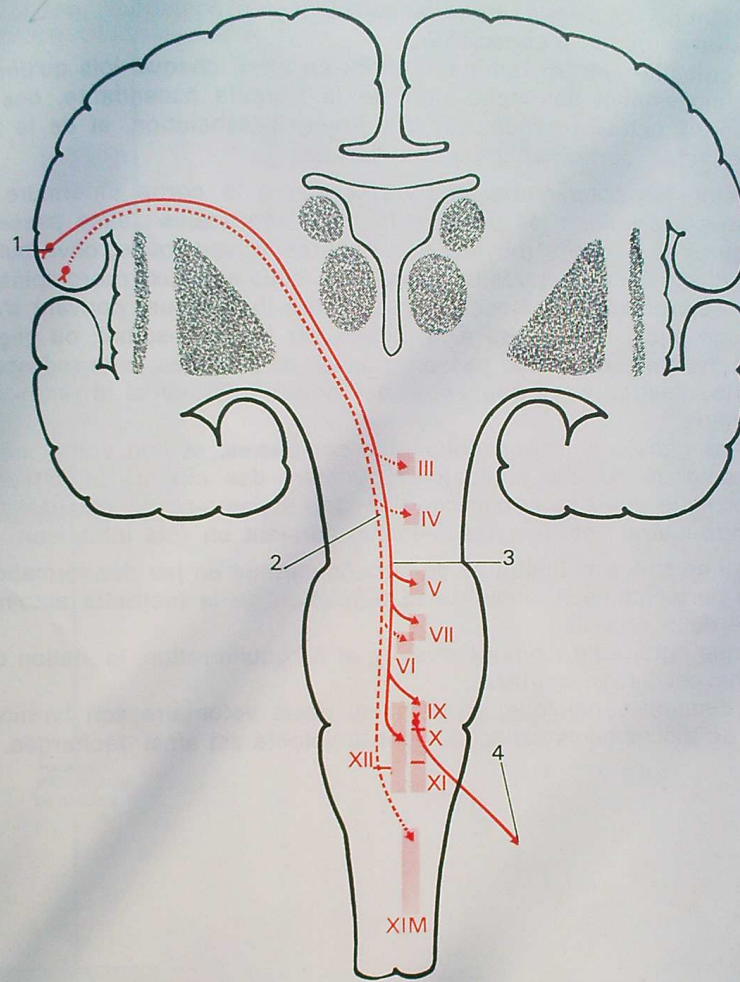
Elles régissent la motricité de la tête et du cou. Le corps cellulaire du premier neurone est celui des grandes cellules pyramidales de la partie basse de la frontale ascendante. De là, les axones descendent dans le genou de la capsule interne (faisceau géniculé). Une portion (*faisceau géniculé proprement dit*) descend dans la partie interne du pied du pédoncule cérébral, puis s'épuise dans le tronc cérébral, ses axones traversant la ligne médiane pour aller se terminer dans les noyaux moteurs des nerfs crâniens (V, VII, IX, X, XI bulbaire et XII). Là, ils se mettent en relation avec le deuxième neurone qui a ses dendrites et son corps cellulaire dans ces noyaux; les axones s'engagent ensuite dans les nerfs crâniens correspondants, et vont se terminer dans les muscles striés intéressés. Une autre portion reste plus postérieure dans le pédoncule cérébral, en arrière du locus niger : c'est la *voie aberrante de Déjerine* ou *pes lemniscus profond*, ou encore *voie oculo-céphalogyre*, parce que ses axones vont se terminer dans les noyaux des nerfs crâniens (III, IV, VI et XI médullaires); c'est dire que cette voie régit les mouvements des yeux et de la tête. Le deuxième neurone est identique aux précédents. Le fonctionnement de cette voie est en fait très complexe car il faut qu'elle assure la synergie des deux globes oculaires. Il suffit de réfléchir un peu pour comprendre que, dans le regard vers la droite, le muscle droit externe de l'œil droit (nerf VI droit) doit se contracter en même temps que le droit interne de l'œil gauche (nerf III gauche). Il semble que cette synergie soit commandée par des centres siégeant dans le tronc cérébral, grâce à des neurones d'association allant d'un noyau du III au noyau du VI opposé, et non par des centres corticaux.

2. LES VOIES MOTRICES INVOLONTAIRES OU EXTRA-PYRAMIDALES

Ce sont les plus complexes, et nous les schématiserons à l'extrême.

Elles comportent une multitude de circuits, chaque circuit comprenant des voies afférentes, qui apportent des renseignements, et des voies efférentes, qui emportent des commandes motrices; entre voies afférentes et voies efférentes sont disposés des centres.

L'arc réflexe médullaire représente la forme la plus rudimentaire de l'activité motrice involontaire. Des réflexes plus complexes à point de départ visuel ou acoustique parviennent à la moelle par l'intermédiaire des tubercules quadrijumeaux et des faisceaux tecto-spinaux.



62. Voies motrices volontaires cortico-nucléaires.

1. Cellules pyramidales du cortex. 2. Voie oculo-céphalogyre. 3. Faisceau genculé proprement dit. 4. Neurone périphérique issu du noyau d'un nerf crânien.

SYNTHÈSE DES GRANDES VOIES DE CONDUCTION

Mais d'une façon générale, la motricité involontaire passe par le cervelet qui est l'élément coordinateur principal des mouvements automatiques.

Le cervelet reçoit donc des influx :

- de l'appareil de l'équilibration situé dans l'oreille interne, par les voies vestibulaires;
- de la périphérie, c'est-à-dire des muscles et articulations, par les voies de la sensibilité profonde inconsciente;
- de la corticalité extra-pyramidale, enfin; en effet, chaque fois qu'une commande d'un mouvement volontaire part de la frontale ascendante, des influx gagnent le cortex extra-pyramidal par des fibres d'association, et de là le cervelet par les voies cortico-ponto-cérébelleuses.

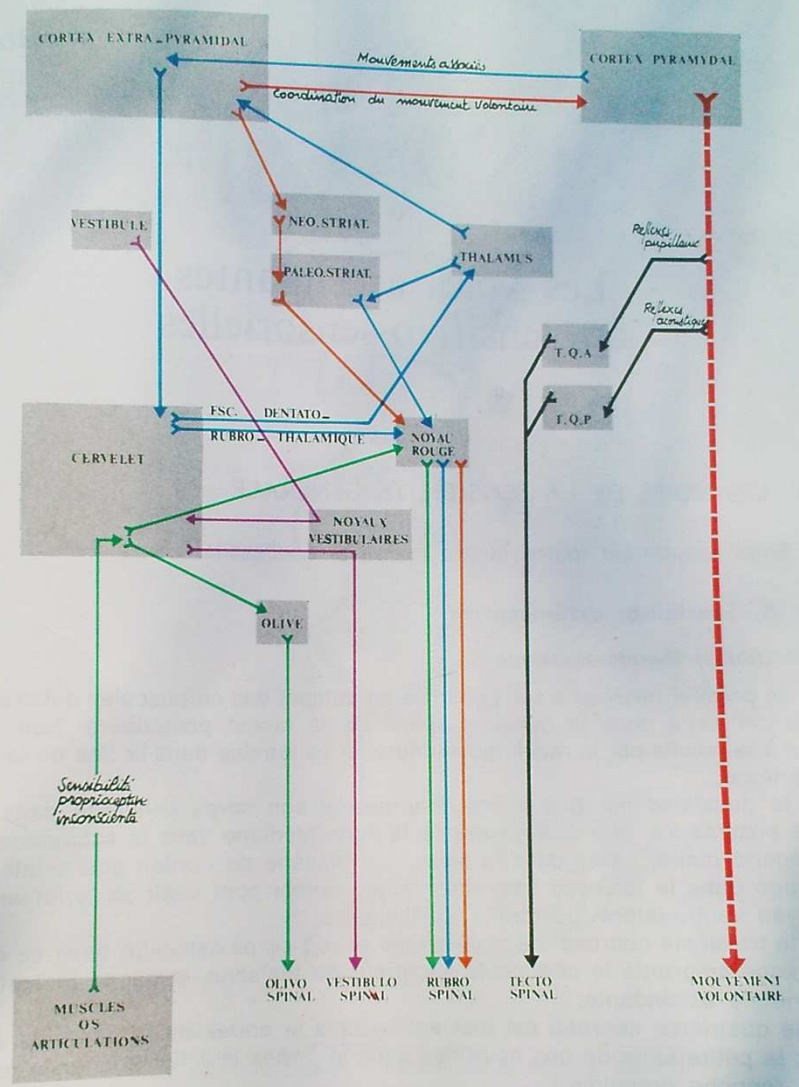
Du cervelet, les commandes motrices gagnent la corne antérieure de la moelle par diverses voies : les unes restent sous-corticales : elles passent par les noyaux du tronc cérébral (noyaux vestibulaires, noyau rouge, olive bulbaire), puis par les divers faisceaux vestibulo-spinaux, olivo-spinaux, rubro-spinaux.

D'autres empruntent le faisceau dentato-rubro-thalamique, pouvant s'arrêter au noyau rouge puis redescendre à la moelle par le rubro-spinal, ou gagner le thalamus; du thalamus des voies passent par les corps striés, puis redescendent à la périphérie; d'autres voies gagnent le cortex extra-pyramidal et redescendent vers la périphérie.

En fait, les choses sont beaucoup plus complexes, et l'on admet en particulier, qu'à côté de circuits facilitateurs, existent des circuits inhibiteurs : on pense par exemple que des circuits cortico-strio-thalamo-corticaux, passant par le noyau ventro-latéral antérieur du thalamus auraient un rôle inhibiteur.

Quoi qu'il en soit, une multitude de circuits mettant en jeu des formations de plus en plus perfectionnées, aboutit à la régulation de la motricité automatique qui comporte deux aspects :

- la statique : grâce au tonus de posture et à l'équilibration, la station debout n'étant qu'une oscillation continue;
- la coordination dynamique, assurant au geste volontaire son harmonie et son cortège de mouvements associés, dont la volonté est ainsi déchargée.



63. Les voies motrices extra-pyramidales.

Les voies ascendantes ou sensitivo-sensorielles

I. LES VOIES DE LA SENSIBILITÉ GÉNÉRALE

Elles comportent toutes quatre neurones successifs.

A. Sensibilité extéroceptive

a) Sensibilité thermo-algésique

— le premier neurone a ses dendrites au contact des corpuscules cutanés, son corps cellulaire dans le ganglion spinal de la racine postérieure. Son axone arrive à la moelle par la racine postérieure, et se termine dans la tête de la corne postérieure;

— le deuxième neurone a ses dendrites et son corps cellulaire dans cette corne postérieure. Son axone traverse la ligne médiane dans la substance grise péri-épendymaire, passe dans la substance blanche du cordon antéro-latéral, et s'engage dans le faisceau spino-thalamique dorsal pour venir se terminer dans le noyau ventro-latéral postérieur du thalamus;

— le troisième neurone a ses dendrites et son corps cellulaire dans ce noyau; son axone emprunte le pédoncule supérieur du thalamus et gagne le cortex de la pariétale ascendante;

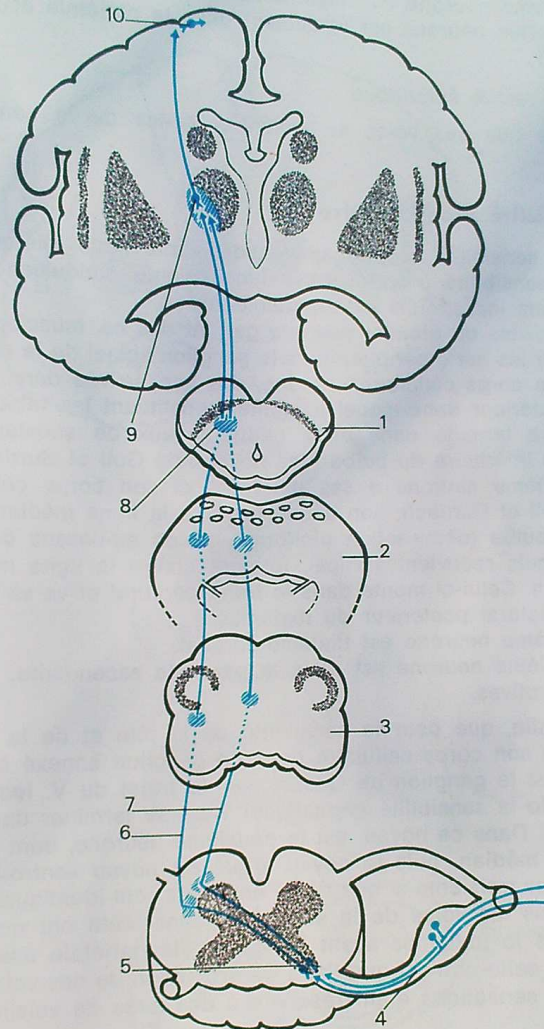
— le quatrième neurone est tout entier dans le cortex de la pariétale ascendante; la petite taille de ces neurones dans le cortex leur fait donner le nom de grains (couche granulaire).

b) Sensibilité tactile protopathique

— le premier neurone est identique à celui de la voie précédente;

— le deuxième neurone est presque identique, mais il va constituer le faisceau spino-thalamique ventral. Celui-ci se termine aussi dans le noyau ventro-latéral postérieur du thalamus;

LES VOIES ASCENDANTES OU SENSITIVO-SENSORIELLES



64. Voies de la sensibilité extéroceptive.
1. Pédoncule cérébral. 2. Protubérance. 3. Bulbe. 4. Ganglion rachidien (premier neurone). 5. Cornes postérieures de la moelle (deuxième neurone). 6. Faisceau spino-thalamique dorsal (sensibilité thermo-algésique). 7. Faisceau spino-thalamique ventral (sensibilité tactile proto-pathique). 8. Faisceau spino-thalamique. 9. Noyau ventro-latéral postérieur du thalamus (troisième neurone). 10. Quatrième neurone intra-cortical.

- le troisième neurone est thalamo-cortical;
- le quatrième neurone est également dans la pariétale ascendante, comme précédemment.

c) *Sensibilité tactile épicrotique*

Il semble que ses voies se mêlent à celles de la sensibilité profonde consciente.

B. Sensibilité proprioceptive

Seule la sensibilité proprioceptive consciente nous intéresse, puisque les voies de la sensibilité proprioceptive inconsciente conduisent au cervelet, et s'intègrent dans les circuits extra-pyramidaux.

— Les dendrites du premier neurone partent des os, muscles et articulations, et gagnent par les nerfs périphériques le ganglion spinal de la racine postérieure où est situé le corps cellulaire. L'axone, dès son arrivée dans la moelle gagne le cordon postérieur dans lequel il monte, constituant les faisceaux de Goll et Burdach. Il se termine dans deux petits noyaux de substance grise situés dans la partie inférieure du bulbe : les noyaux de Goll et Burdach.

— Le deuxième neurone a ses dendrites et son corps cellulaire dans les noyaux de Goll et Burdach; son axone traverse la ligne médiane dans la partie moyenne du bulbe (décussation piniforme, située au-dessus de la décussation pyramidale), puis redevient vertical, formant contre la ligne médiane le ruban de Reil médian. Celui-ci monte dans le tronc cérébral et va se terminer dans le noyau ventro-latéral postérieur du thalamus.

— Le troisième neurone est thalamo-cortical.

— Le quatrième neurone est dans la pariétale ascendante, comme pour les voies extéroceptives.

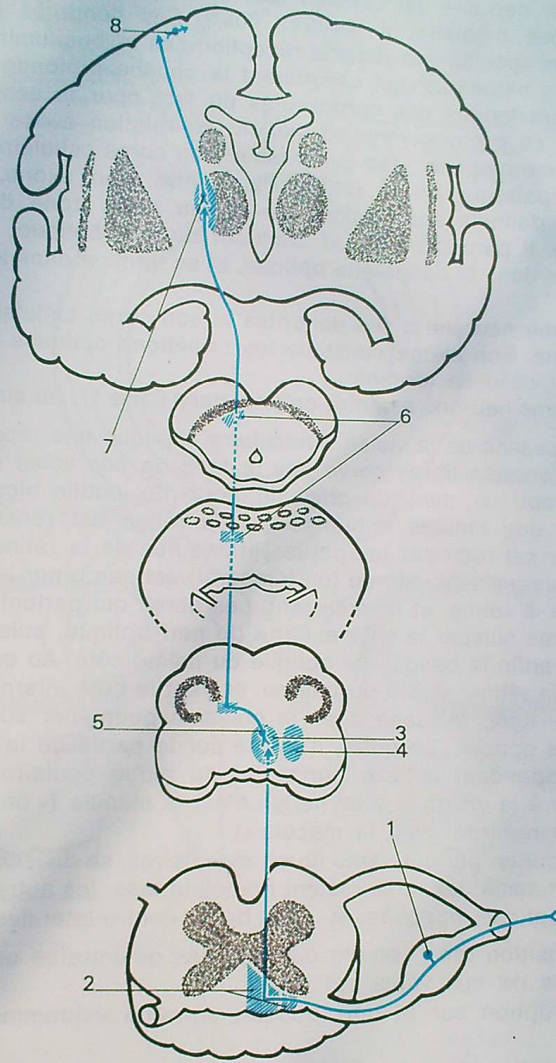
Notons enfin, que pour la sensibilité de la tête et de la face, le premier neurone, qui a son corps cellulaire dans un ganglion annexé à un nerf crânien (le principal est le ganglion de Gasser, sur le trajet du V, lequel transporte la quasi-totalité de la sensibilité céphalique) vient se terminer dans le noyau sensitif de ce nerf. Dans ce noyau, est le deuxième neurone, dont l'axone rejoint le ruban de Reil médian, puis le noyau arqué du noyau ventro-latéral postérieur du thalamus. Les troisième et quatrième neurones sont identiques aux précédents.

Ainsi, toutes les voies de la sensibilité consciente ont quatre neurones et font relais dans le thalamus avant de gagner la pariétale ascendante. On sait cependant que celle-ci n'est que l'aire de projection de ces voies, l'interprétation des différentes sensations étant réservée à des aires de voisinage, ou aires de gnose.

2. LES VOIES SENSORIELLES

Nous n'envisageons ici que les parties intra-axiales de ces voies, les parties périphériques correspondant au chapitre des organes des sens.

Elles comportent également quatre neurones successifs.



65. Voies de la sensibilité proprioceptive consciente.

1. Ganglion spinal (corps du premier neurone). 2. Faisceaux de Goll et de Burdach. 3 et 4. Noyaux de Goll et de Burdach. 5. Corps du deuxième neurone. 6. Ruban de Reil médian. 7. Noyau ventro-latéral postérieur du thalamus (troisième neurone). 8. Quatrième neurone intra-cortical.

A. Voies optiques

— Le premier neurone est compris tout entier dans l'épaisseur de la rétine. C'est un neurone bipolaire. Il est très court. Ses dendrites sont en relation avec les cellules spécialisées dans la réception des rayons lumineux, c'est-à-dire les cônes et les bâtonnets, qui constituent la couche profonde de la rétine, et qui sont les homologues des corpuscules du tact pour la sensibilité générale. Les axones de ce protoneurone se mettent en relation avec :

— Le deuxième neurone : ses dendrites et son corps cellulaire sont également inclus dans l'épaisseur de la rétine. Par contre, son axone, beaucoup plus long, s'engage dans le nerf optique au niveau d'une zone du fond de l'œil, appelée papille. Il parcourt toute la longueur du nerf optique, puis passe dans le chiasma, puis dans la bandelette optique, et se termine dans le corps genouillé externe.

— Le troisième neurone a ses dendrites et son corps cellulaire dans le corps genouillé externe. Son axone constitue les radiations optiques qui l'amènent au cortex occipital où il se termine.

— Le quatrième neurone est intra-cortical dans l'aire 17, ou aire striée.

Mais la nécessité de la vision binoculaire implique une répartition très particulière des différentes fibres nerveuses le long de ces voies optiques.

L'appareil optique, muni du cristallin, sorte de lentille biconvexe est conçu de telle façon que l'image imprimée sur la rétine est renversée : le champ visuel supérieur est reçu par les parties inférieures de la rétine, et inversement; de même le champ visuel externe (ou temporal) est perçu par les parties internes (ou nasales) de la rétine, et inversement. Les fibres qui partent de la rétine temporale ou externe suivent le côté externe du nerf optique, puis la partie externe du chiasma, et enfin la bandelette optique du même côté. Au contraire, les fibres qui partent de la rétine nasale ou interne, suivent le côté interne du nerf optique, puis croisent la ligne médiane dans le chiasma pour aller suivre la bandelette optique du côté opposé. En outre, il existe sur la partie de la rétine strictement centrale, correspondant à l'axe horizontal du globe oculaire, une petite zone qui est adaptée à la vision la plus nette : c'est la macula (« on voit avec toute la rétine, mais on regarde avec la macula »).

Les fibres qui en partent, dites fibres maculaires, se divisent en deux portions au niveau du chiasma; les unes restent homolatérales, les autres s'engagent dans la bandelette optique opposée et sont donc contro-latérales.

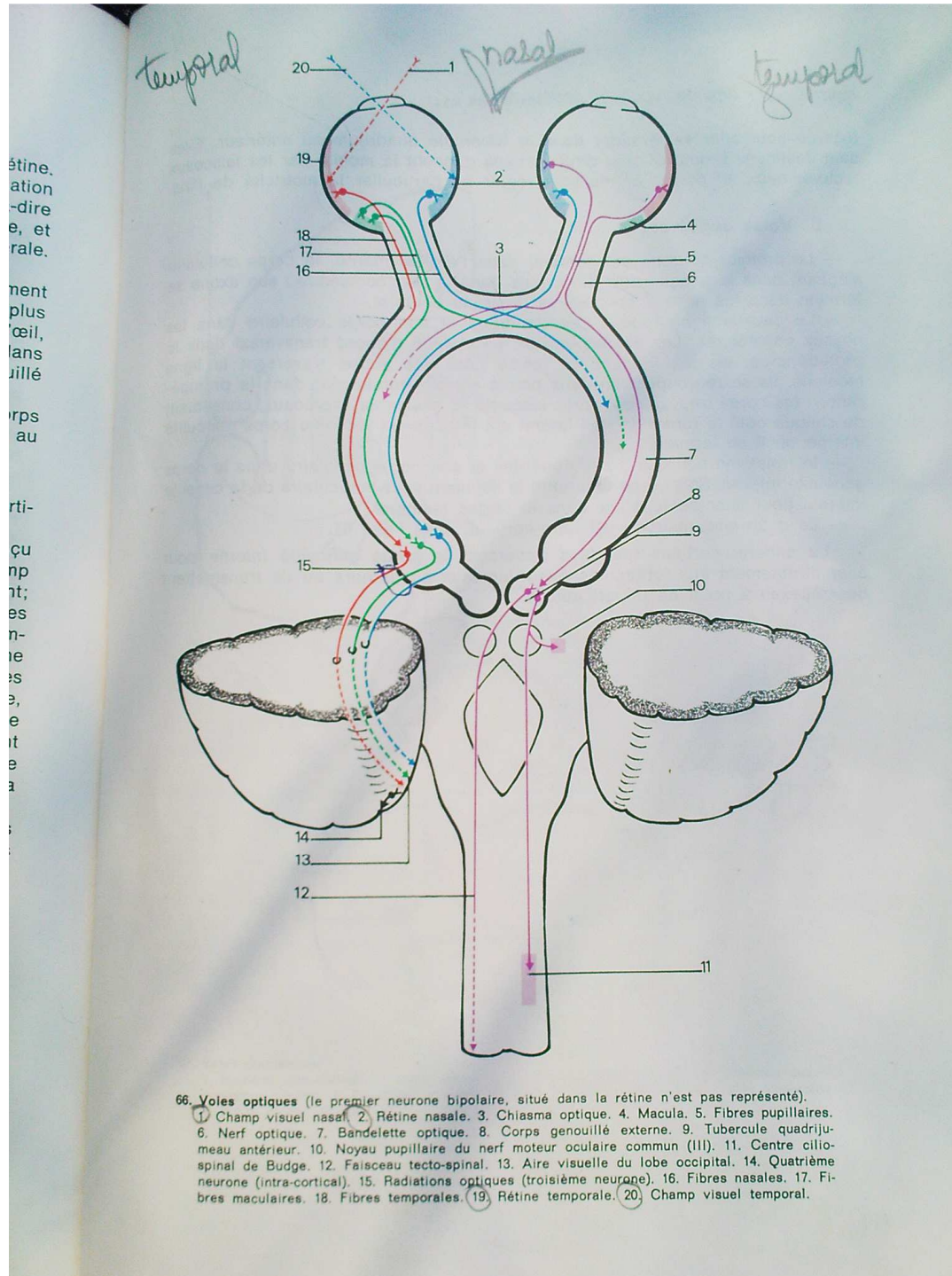
Cette disposition rend compte des troubles qu'entraîne une interruption aux différents points de ces voies optiques :

— une interruption sur le nerf optique entraîne évidemment une cécité du même côté;

— une interruption dans le chiasma entraîne une disparition du champ visuel temporal des deux yeux (puisque interrompant les fibres issues des rétines nasales de chaque œil) : c'est une héli-anopsie bitemporale;

— une interruption de la bandelette optique et au-delà entraîne une disparition du champ visuel nasal du même côté, et du champ visuel temporal du côté opposé : c'est une héli-anopsie latérale homonyme.

Notons enfin, que de la rétine partent les fibres dites pupillaires qui suivent le nerf optique, le chiasma, la bandelette optique, et traversent le corps genouillé



SYNTHÈSE DES GRANDES VOIES DE CONDUCTION

externe pour aller se terminer dans le tubercule quadrijumeau antérieur. Elles sont destinées à des réflexes dont certains gagnent la moelle par les faisceaux tecto-spinaux, et dont d'autres vont régler en particulier la motricité de l'iris.

B. Voies auditives

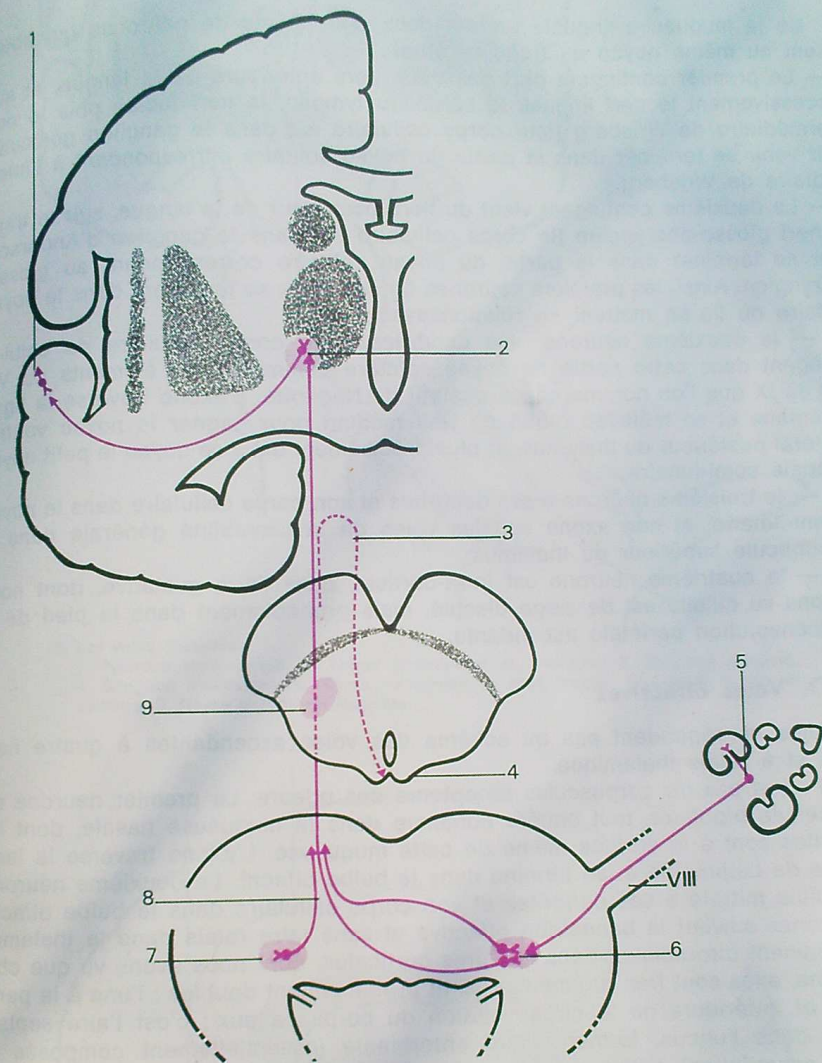
— Le premier neurone est contenu dans l'oreille interne, le corps cellulaire siégeant dans le ganglion de Corti, puis dans le nerf cochléaire : son axone se termine dans les noyaux cochléaires du tronc cérébral.

— Le deuxième neurone a ses dendrites et son corps cellulaire dans les noyaux cochléaires. Les axones suivent un chemin d'abord transversal dans la protubérance, les uns restant du même côté, les autres traversant la ligne médiane. Ils se regroupent en deux points situés latéralement dans la protubérance : les corps trapézoïdes, après lesquels ils deviennent verticaux, constituant de chaque côté le ruban de Reil latéral qui les conduit jusqu'au corps genouillé interne où il se termine.

— le troisième neurone a ses dendrites et son corps cellulaire dans le corps genouillé interne. Son axone emprunte le segment sous-lenticulaire de la capsule interne, pour aller se terminer dans le cortex temporal.

— Le quatrième neurone est intra-cortical, dans l'aire 41.

Là encore, certains neurones traversent le corps genouillé interne pour aller directement aux tubercules quadrijumeaux postérieurs où ils transmettent des réflexes à point de départ auditif.



67. Voies cochléaires.

1. Neurone intra-cortical. 2. Corps genouillé interne; 3. Fibres réflexes. 4. Tubercule quadrangulaire postérieur. 5. Ganglion de Corti. 6. et 7. Noyaux cochléaires. 8. Corps trapézoïde. 9. Ruban de Reil latéral.

C. Voies gustatives

De la muqueuse linguale partent deux contingents de neurones qui aboutissent au même noyau du tronc cérébral :

— Le premier contingent part des deux tiers antérieurs de la langue, et suit successivement le nerf lingual, la corde du tympan, le nerf facial, puis le nerf intermédiaire de Wrisberg (leur corps cellulaire est dans le ganglion géniculé), pour venir se terminer dans la partie du noyau solitaire correspondant à l'intermédiaire de Wrisberg.

— Le deuxième contingent vient du tiers postérieur de la langue, suit le trajet du nerf glosso-pharyngien (le corps cellulaire est dans le ganglion d'Andersch) pour se terminer dans la partie du noyau solitaire correspondant au glosso-pharyngien. Ainsi, les premiers neurones de ces voies se terminent dans le noyau solitaire où ils se mettent en relation avec :

— le deuxième neurone : les dendrites et le corps cellulaire de celui-ci siègent dans cette partie du noyau solitaire commune aux éléments du VII' et du IX que l'on nomme noyau gustatif de Nageotte. L'axone traverse la ligne médiane et se mêle au ruban de Reil médian pour gagner le noyau ventrolatéral postérieur du thalamus, et plus précisément dans ce noyau le petit noyau appelé semi-lunaire;

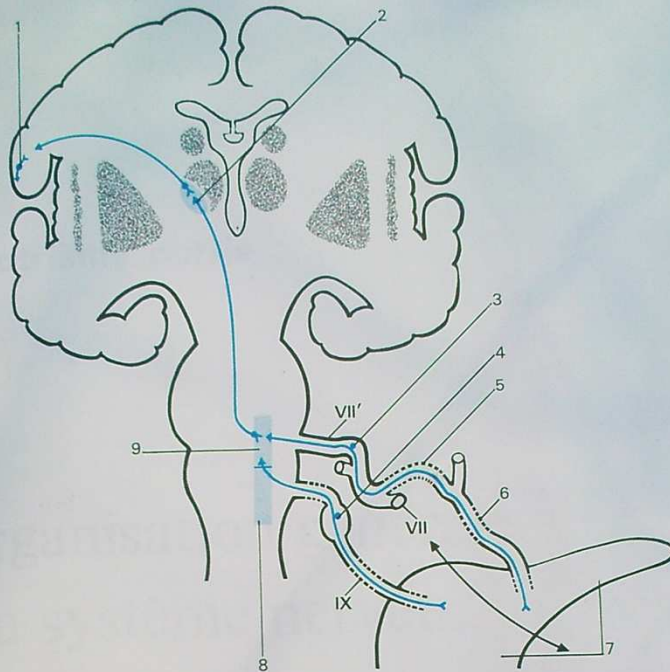
— le troisième neurone a ses dendrites et son corps cellulaire dans le noyau semi-lunaire, et son axone suit les voies de la sensibilité générale dans le pédoncule supérieur du thalamus;

— le quatrième neurone est intra-cortical, dans l'aire gustative, dont nous avons vu qu'elle est de siège discuté, mais probablement dans le pied de la circonvolution pariétale ascendante.

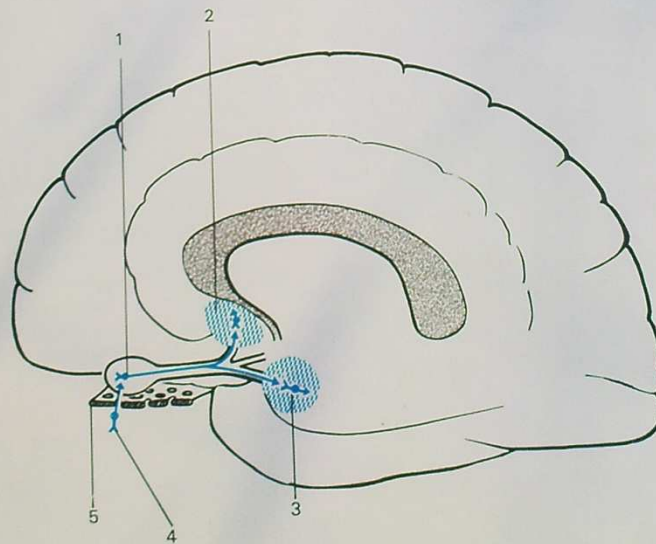
D. Voies olfactives

Elles ne répondent pas au schéma des voies ascendantes à quatre neurones et à relais thalamique.

Il n'y a pas de corpuscules récepteurs des odeurs. Le premier neurone est une cellule bipolaire, tout entière contenue dans la muqueuse nasale, dont les dendrites sont à la surface même de cette muqueuse. L'axone traverse la lame criblée de l'ethmoïde et se termine dans le bulbe olfactif. Le deuxième neurone, ou cellule mitrale a ses dendrites et son corps cellulaire dans le bulbe olfactif; les axones suivent la bandelette olfactive et sans faire relais dans le thalamus, se terminent directement dans les aires corticales, dont nous avons vu que chez l'homme, elles sont très rudimentaires, et probablement doubles : l'une à la partie basse et antérieure de la circonvolution du corps calleux : c'est l'aire septale, l'autre dans l'uncus, formant l'aire entorhinale (essentiellement composée du noyau amygdalien). L'aire entorhinale semble être la véritable aire de projection sensorielle, l'aire septale étant seulement un centre réflexe. Dans le reste du rhinencéphale, existent les zones de gnosie mais la plus grande partie est devenue chez l'homme cerveau végétatif.



68. Les voies gustatives.
 1. Neurone intra-cortical. 2. Noyau semi-lunaire du thalamus. 3. Ganglion géniculé.
 4. Ganglion d'Andersch. 5. Corde du tympan. 6. Nerf lingual. 7. Langue. 8. Noyau solitaire. 9. Noyau gustatif de Nageotte.



69. Voies olfactives.
 1. Cellule mitrale (bulbe olfactif). 2. Aire septale. 3. Aire entorhinal. 4. Cellule bipolaire (muqueuse nasale). 5. Lame criblée de l'ethmoïde.

quatrième partie

organisation générale du système nerveux végétatif

Le système nerveux végétatif règle les fonctions viscérales. Un certain nombre de ses éléments siège dans le névraxe, d'autres sont en dehors de lui.

On distingue schématiquement le sympathique et le para-sympathique, dont les actions sont le plus souvent antagonistes.

Ce système nerveux comprend des voies centripètes, ou afférentes, des centres, et des voies centrifuges ou efférentes. Seules ces dernières sont relativement bien connues, c'est par elles que nous commençons.

VOIES EFFÉRENTES

I. — VOIES EFFÉRENTES SYMPATHIQUES

Elles comportent, à partir de la moelle, deux neurones : un premier neurone a son corps cellulaire dans la substance grise péri-épendymaire (zone viscéro-motrice) qui forme une saillie latérale externe appelée *tractus intermediolateralis*. Son axone s'engage dans la racine antérieure, puis dans le nerf rachidien qu'il quitte par une branche collatérale, le rameau communicant blanc, qui rejoint la chaîne sympathique para-vertébrale, formée de nombreux ganglions reliés par un cordon intermédiaire.

A ce niveau deux possibilités :

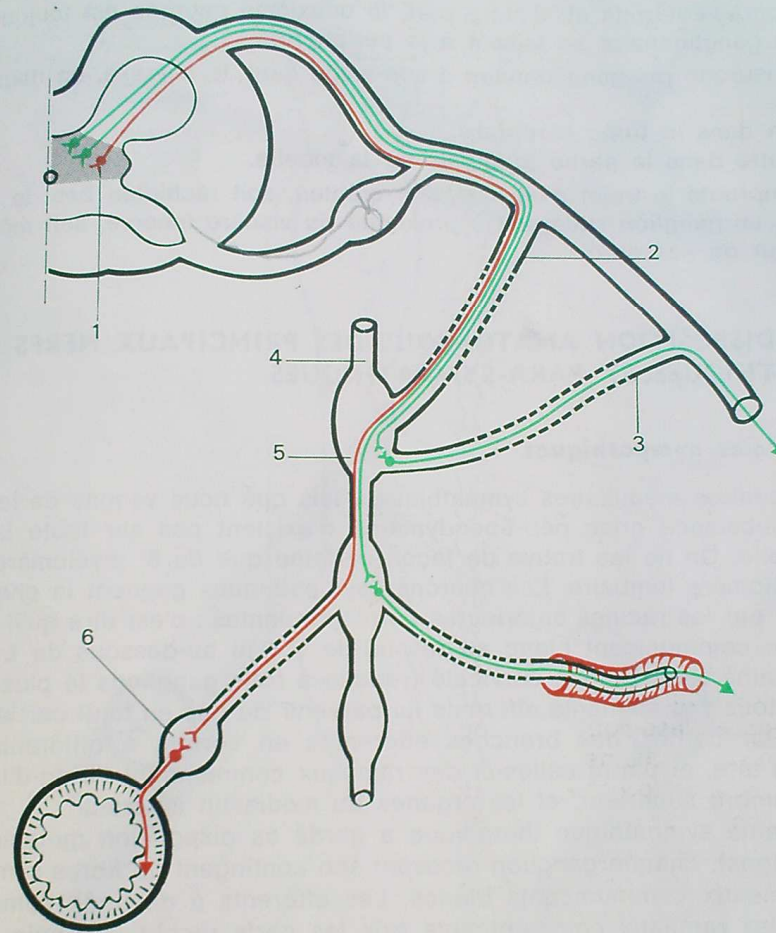
— pour les éléments sympathiques à destinée somatique (pilo-motricité, sécrétion sudoripare, vasomotricité périphérique), le premier neurone se termine dans un ganglion de la chaîne para-vertébrale (ganglion dit caténaire), qui n'est pas forcément le plus proche, le premier neurone pouvant gagner un ganglion caténaire plus haut ou plus bas situé. Dans ce ganglion caténaire, les deuxième neurones ont leur corps cellulaire (le premier neurone se met en général en communication avec les dendrites de 10 à 30 neurones, ce qui rend compte de la diffusion de l'influx sympathique). Ils envoient leurs axones, soit dans le rameau communicant gris, qui rejoint le nerf rachidien avec lequel ils gagnent la périphérie, soit dans une branche collatérale, qui gagne la périphérie le plus souvent en longeant les parois artérielles (plexus sympathique péri-artériel);

— pour les éléments sympathiques à destinée viscérale (motricité et sécrétion viscérales), le premier neurone traverse la chaîne sympathique sans y faire relais, emprunte une branche collatérale de cette chaîne, et gagne un viscère. A proximité du viscère, ou même dans sa paroi, le relais se fait avec un deuxième neurone qui siège donc dans un ganglion dit périphérique.

De toute façon, il y a deux neurones successifs :

— un neurone pré-ganglionnaire, myélinique (la gaine de myéline justifie le terme de rameau communicant blanc);

— un neurone post-ganglionnaire, amyélinique (rameau communicant gris).



70. Les voies efférentes sympathiques.

1. Zone viscéro-motrice. 2. Rameau communicant blanc. 3. Rameau communicant gris. 4. Chaîne sympathique para-vertébrale. 5. Ganglion caténaire. 6. Ganglion périphérique.

II. — VOIES EFFÉRENTES PARA-SYMPATHIQUES

Elles sont assez semblables, comportant deux neurones, un pré-ganglionnaire, et un post-ganglionnaire. Mais, d'une part, elles ne passent pas par la chaîne para-vertébrale et, d'autre part, le deuxième neurone est toujours court, le relais ganglionnaire se faisant à la périphérie.

Le neurone pré-ganglionnaire a son siège dans le névraxe, en deux contingents :

- l'un dans le tronc cérébral,
- l'autre dans la partie terminale de la moelle.

Il emprunte le trajet d'un nerf, soit crânien, soit rachidien bas; le relais se fait dans un ganglion situé soit à proximité du viscère innervé, soit même dans l'épaisseur de ses parois.

III. — DISPOSITION ANATOMIQUE DES PRINCIPAUX NERFS SYMPATHIQUES ET PARA-SYMPATHIQUES

A. Voies sympathiques

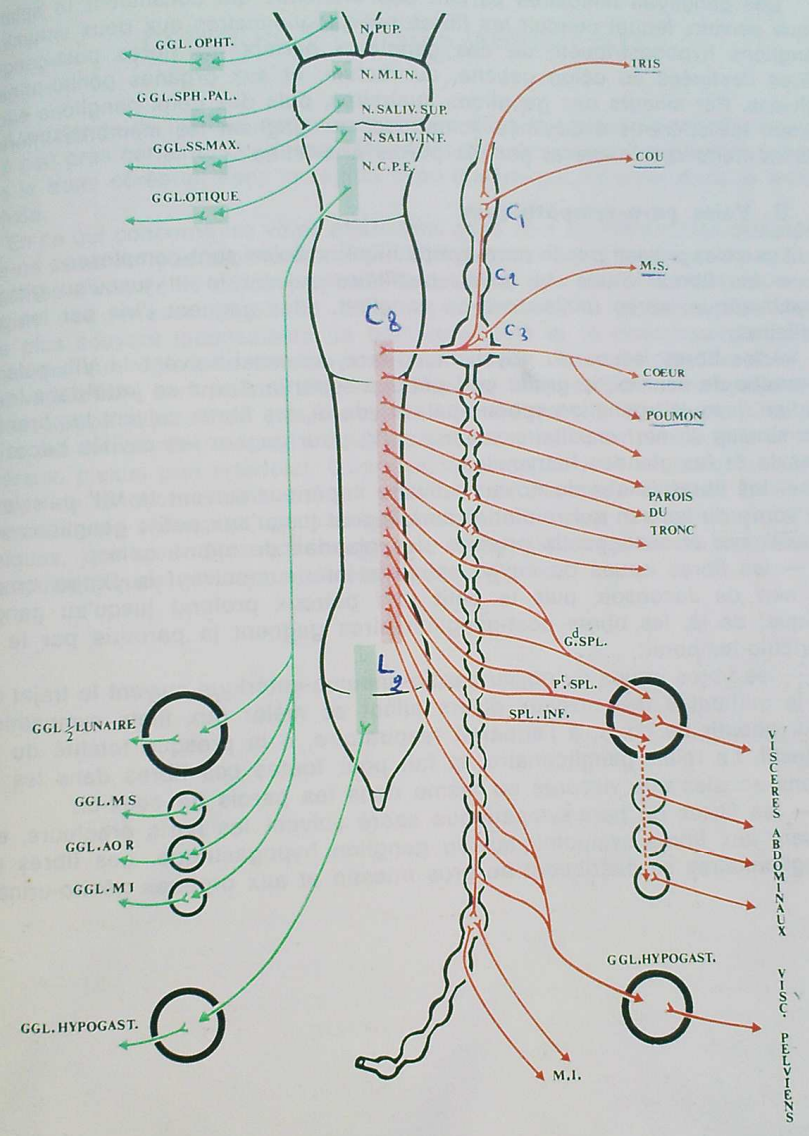
Les centres médullaires sympathiques, tels que nous venons de les décrire dans la substance grise péri-épendymaire, n'existent pas sur toute la hauteur de la moelle. On ne les trouve de façon certaine que du 8^e myélocère cervical au 2^e myélocère lombaire. Les neurones sympathiques gagnent la chaîne para-vertébrale par les racines antérieures correspondantes : c'est dire qu'il n'y a pas de rameau communicant blanc au-dessus de C 8 ni au-dessous de L 2.

La chaîne sympathique cervicale (réduite à trois ganglions le plus souvent), voit donc tous ses éléments afférents lui parvenir de bas en haut par le ganglion stellaire. Par contre, des branches efférentes en sortent à différents niveaux gagnant la tête, et parmi celles-ci des rameaux commandant l'irido-dilatation, le cou, le membre supérieur, et les organes du médiastin antérieur.

La chaîne sympathique thoracique a gardé sa disposition métamérique (11 à 12 ganglions), chaque ganglion recevant son contingent de fibres sympathiques par les rameaux communicants blancs. Les efférents à destinée somatique gagnent par les rameaux communicants gris les nerfs rachidiens, puis les parois du tronc. Les efférents à destinée viscérale utilisent la voie des nerfs splanchniques. Schématiquement, les branches issues des 7^e, 8^e et 9^e ganglions thoraciques forment le grand splanchnique, les branches issues des 10^e et 11^e forment le petit splanchnique et accessoirement, une branche du 12^e ganglion thoracique forme le splanchnique inférieur.

Ces nerfs conduisent les fibres pré-ganglionnaires jusqu'à des ganglions périphériques multiples (ganglion semi-lunaire, ganglion mésentérique supérieur, ganglion aortico-rénal, ganglion mésentérique inférieur) d'où les fibres post-ganglionnaires gagnent les viscères (viscères de l'étage sus-mésocolique, intestin grêle, côlon droit).

Les chaînes para-vertébrales comportent enfin quatre ganglions lombaires, puis quatre ganglions sacrés, avant de se réunir l'une à l'autre devant la pointe



71. Disposition générale du système nerveux végétatif.

du sacrum, leur union étant souvent marquée par un petit renflement ou ganglion coccygien.

Des ganglions lombaires partent des branches qui constituent le splanchnique pelvien, lequel conduit les fibres pré-ganglionnaires aux deux volumineux ganglions hypogastriques; de ces ganglions partent les fibres post-ganglionnaires destinées au côlon gauche, au rectum, et aux organes génito-urinaires pelviens. Par ailleurs des ganglions lombaires, puis des deux ganglions sacrés, partent les efférents à destinée somatique, qui gagnent les membres inférieurs par les nerfs rachidiens et par les parois artérielles.

B. Voies para-sympathiques

Les voies suivies par le para-sympathique crânien sont complexes :

- les fibres issues du noyau pupillaire suivent le III jusqu'au ganglion ophtalmique; après relais dans ce ganglion, elles gagnent l'iris par les nerfs ciliaires;
- les fibres issues du noyau muco-lacrymo-nasal suivent le VII, puis une branche de celui-ci, le grand nerf pétreux superficiel, qui se jette dans le nerf vidien, jusqu'au ganglion sphéno-palatin; de là, les fibres suivent les branches terminales du nerf maxillaire supérieur (V) pour gagner les cavités buccale et nasale et les glandes lacrymales;
- les fibres issues du noyau salivaire supérieur suivent le VII' puis le VII, la corde du tympan qui rejoint le nerf lingual jusqu'aux petits ganglions sous-maxillaires et sublinguaux proches des glandes de même nom;
- les fibres issues du noyau salivaire inférieur suivent le IX, sa branche le nerf de Jacobson, puis le petit nerf pétreux profond jusqu'au ganglion otique; de là, les fibres post-ganglionnaires gagnent la parotide par le nerf auriculo-temporal;
- les fibres issues du noyau cardio-pneumo-entérique suivent le trajet du X et le quittent à des niveaux divers allant se mêler aux filets sympathiques pour aboutir au cœur, à l'appareil respiratoire, à la presque totalité du tube digestif. Le relais ganglionnaire se fait pour toutes ces fibres dans les ganglions accolés aux viscères ou même dans les parois de ceux-ci;
- les fibres du para-sympathique sacré suivent les nerfs érecteurs, et se mêlent aux fibres sympathiques du ganglion hypogastrique. Les fibres post-ganglionnaires se distribuent au gros intestin et aux organes génito-urinaires.

CENTRES ET VOIES AFFÉRENTES

L'existence de centres nerveux végétatifs dans le tractus intermedio-lateralis est à peu près certaine. On pense également que des centres supérieurs siègent dans le tronc cérébral, dans la région hypo-thalamique, et enfin dans le rhinencéphale.

En ce qui concerne les voies afférentes, elles sont également très discutées : elles ne semblent pas avoir une individualité, et sont assez analogues aux fibres afférentes du système cérébro-spinal. Cependant, ces voies existent, et sont à l'origine des réflexes végétatifs. Elles répondent à des excitants très divers, et le plus souvent inconscients (la baro-sensibilité et la chémo-sensibilité des formations qui règlent la tension artérielle en sont un exemple). Au total, les voies végétatives sont encore bien mal connues. L'opposition entre sympathique et para-sympathique n'est pas formelle. Anatomiquement d'ailleurs, à la périphérie, les deux systèmes sont mêlés, parfois intimement, en plexus (plexus paraviscéraux, plexus péri-artériels). L'opposition est plus nette en ce qui concerne le mode de fonctionnement : on sait en effet que ces nerfs agissent en libérant des médiateurs chimiques, sympathine ou adrénaline pour les terminaisons sympathiques, qui sont dites adrénérgiques, acétylcholine pour les terminaisons para-sympathiques qui sont appelées cholinérgiques.

Table des matières

Introduction	7
Première partie : MORPHOLOGIE DU SYSTÈME NERVEUX CENTRAL	11
Chapitre I. — La moelle épinière	12
— II. — Le tronc cérébral	20
— III. — Le cervelet	26
— IV. — Le cerveau	30
— V. — Rapports de l'encéphale	44
— VI. — Vascularisation de l'encéphale	50
Deuxième partie : SYSTÉMATISATION DU SYSTÈME NERVEUX CENTRAL	57
Chapitre I. — La moelle épinière	58
— II. — Le tronc cérébral	66
— III. — Le cervelet	78
— IV. — Le cerveau	84
Troisième partie : SYNTHÈSE DES GRANDES VOIES DE CONDUCTION ..	97
Chapitre I. — Les voies descendantes ou motrices	98
— II. — Les voies ascendantes ou sensitivo-sensorielles	104
Quatrième partie : ORGANISATION GÉNÉRALE DU SYSTÈME NERVEUX VÉGÉTATIF	115
Voies efférentes	116
Centres et voies afférentes	121

IMPRIMERIE LOUIS-JEAN
Publications scientifiques et littéraires
05002 GAP — Tél. : (92) 51.35.23
Dépôt légal : 429 — Sept. 1984