

# Les troubles de conversion et les neurosciences cognitives

## *Conversion disorders and cognitive neurosciences*

Arnaud Saj

Service de neurologie,  
Unité de neuropsychologie,  
Hôpital Universitaire de Genève ; LabNic,  
Département des Neurosciences,  
Université de Genève, Suisse  
<arnaud.saj@unige.ch>

Pour citer cet article : Saj A. Les troubles de conversion et les neurosciences cognitives. *Rev Neuropsychol* 2011 ; 3 (3) : 189-93  
doi:10.1684/nrp.2011.0180

### Résumé

Les troubles de conversion sont des symptômes neurologiques tels que la paralysie, les troubles sensoriels, la cécité, ou le tremblement, qui peuvent ressembler à une maladie organique connue comme un accident vasculaire, l'épilepsie, ou des symptômes extrapyramidaux mais qui ne peuvent être attribués à une maladie organique neurologique. Leur diagnostic fait partie des diagnostics neurologiques inexpliqués qu'un neurologue sait repérer par ses atypies, incohérences et fluctuations. Son intrication avec une maladie neurologique peut compliquer l'exercice. L'apport de la neuro-imagerie a permis au cours de ces dernières années de mieux comprendre les mécanismes neurobiologiques impliqués dans les troubles de conversion. Les différents travaux montrent une hyperactivation de certaines régions préfrontales chez les patients avec des troubles de conversion, entraînant une inhibition des structures corticales ou sous-corticales des fonctions concernées. Malgré les avancées dans la compréhension des mécanismes sous-jacents, les causes des troubles de conversion et leur traitement restent encore à être clarifiés.

**Mots clés :** conversion (« hystérie ») • neuro-imagerie fonctionnelle • neurosciences • anosognosie

### Abstract

*The diagnosis of conversion disorder concerns neurological symptoms such as paralysis, sensory disturbances, blindness, or tremor, which may mimic a known organic disease such as stroke, epilepsy or extrapyramidal symptoms but may not be referred to an organic neurological disease. The diagnosis is not easy and should be done by a neurologist with experience of illness. The contribution of neuroimaging has allowed in recent years to better understand the neurobiological mechanisms involved in disorders of the conversion. The various studies show a hyperactivation of prefrontal regions in patients with conversion disorder, causing an inhibition in the normal functioning of other cortical structures. Despite advances in understanding the underlying mechanisms, the causes of conversion disorder and its treatment need to be clarified.*

**Key words:** conversion ("hysteria") • fonctionnal neuroimagerie • neurosciences • anosognosia

Les troubles de conversion sont une affection caractérisée par la présentation clinique de symptômes neurologique (par exemple, hémiplégié, paraplégie, cécité corticale, négligence spatiale) sans aucun dommage organique du système nerveux périphérique et central [1, 2]. Connus depuis l'Antiquité, les troubles de conversion ont surtout été influencés par les travaux des neurologues du XIX<sup>e</sup> siècle, en particulier de Charcot [3] et Janet [4] qui désignaient alors ces troubles sous le nom d'« hystérie », avec la notion d'une « lésion dynamique » proposée par Charcot [3]. Les théories de l'époque mettaient en avant le rôle de la résolution d'un conflit (stress traumatique) par l'inconscient (clivage) avec l'émergence d'un symptôme somatique. Toutefois, les processus cognitifs et émotionnels exacts qui sous-tendent une telle conversion, des aspects psychologiques en symptômes

**Correspondance :**  
A. Saj

physiques, ainsi que leurs substrats neurophysiologiques, sont restés mal connus jusqu'à aujourd'hui encore [1, 2]. L'objectif de cette mini-revue sera de présenter, dans une première partie, les éléments diagnostiques et les traitements éventuels des troubles de conversion. La seconde partie passera en revue l'apport de la neuro-imagerie fonctionnelle pour la compréhension des troubles de conversion, et plus particulièrement les régions impliquées dans ce dysfonctionnement. Dans une troisième et dernière partie, un modèle plus général du phénomène et des liens possibles avec d'autres pathologies neurologiques ou psychiatriques sera exposé en conclusion de cette mini-revue.

### ■ Diagnostic et traitement

Les troubles de conversion sont principalement caractérisés par l'apparition de symptômes neurologiques (*tableau 1*), mais ne s'expliquant pas par une maladie

**Tableau 1.** Définition et classification du DSM IV.

#### Troubles somatoformes

##### *Trouble de somatisation*

##### *Trouble somatoforme différencié*

- Une ou plusieurs plaintes symptomatiques
- Les symptômes ne s'expliquent pas complètement ni par une affection médicale connue, ni par les effets de substances
- S'il existe une relation avec une affection médicale, les plaintes ou l'altération fonctionnelle qui en résultent sont nettement disproportionnées par rapport à ce que laisse prévoir la maladie
- Il existe une souffrance ou une altération du fonctionnement
- Durée d'au moins 6 mois
- La perturbation n'est pas produite intentionnellement ni feinte

##### *Trouble de conversion*

- Un ou plusieurs symptômes ou déficits touchant la motricité volontaire ou la sensibilité suggérant une affection neurologie
- Il existe des facteurs psychologiques associés
- Le trouble n'est pas feint
- Les symptômes ne s'expliquent pas complètement ni par une affection médicale connue, ni par les effets de substances
- Il existe une souffrance ou une altération du fonctionnement
- Pas dans l'évolution d'un trouble de somatisation

##### *Trouble douloureux*

##### *Hypocondrie*

##### *Peur d'une dysmorphie corporelle*

##### *Trouble somatoforme non spécifié*

neurologique (American Psychiatric Association, *Diagnostic and Statistical Manual of Mental Disorders, DSM IV-TR* [5]). L'origine de ces symptômes de conversion est généralement considérée comme le résultat d'une réponse à des situations stressantes ou facteurs suscitant des émotions [6], mais l'évaluation de leur importance et les liens avec les symptômes peuvent être très dépendants des jugements subjectifs du clinicien, et leur rôle causal (ou même l'existence) est donc parfois difficile à établir. Les abus physiques et sexuels au cours de l'enfance tendent à être plus fréquents chez les patients atteints de troubles de conversion, même lorsqu'on les compare à d'autres troubles mentaux comme la dépression. Une augmentation de l'incidence des événements indésirables dans la vie et les traumatismes physiques semble favoriser l'apparition de troubles de conversion [6].

Les symptômes somatiques fonctionnels sont extrêmement fréquents en pratique clinique et représentent 1 à 4 % des patients hospitalisés dans un service de neurologie [7]. Ces patients se présentent avec une paralysie, des troubles de la sensibilité, une cécité, ou plus rarement une amnésie ou une négligence spatiale [8], sans aucun lien ou association avec une maladie organique [2, 7]. Ainsi, le diagnostic de la conversion est généralement posé après une exclusion de plusieurs maladies organiques potentielles, nécessitant des résultats négatifs à une large gamme d'examen cliniques, biologique ou de neuro-imagerie. L'évaluation de ces patients, par l'accumulation de nombreux tests négatifs peut ainsi non seulement causer de l'inconfort, mais aussi aggraver la détresse psychologique et les craintes de ces patients.

Certains auteurs ont proposé le développement de nouveaux critères afin de valider les signes cliniques positifs pour le diagnostic [6, 9], avec la notion de trouble neurologique fonctionnel [9].

Malgré les avancées récentes sur les mécanismes possibles des troubles de la conversion, très peu de traitements efficaces sont proposés aux patients, et les rechutes ou les évolutions chroniques sont fréquentes. Les études contrôlées pour le traitement des troubles de conversion sont rares [10]. Le problème majeur de l'absence de réussite tient au fait de la pose d'un diagnostic par exclusion, l'incertitude des mécanismes de la conversion (d'un sujet à un autre dans la même étude ou chez le même sujet), l'ambiguïté sur la nature exacte de l'origine des symptômes ainsi que les rechutes fréquentes et les séquelles importantes. Les différents traitements possibles peuvent être regroupés en 4 catégories : les psychothérapies, notamment psychodynamiques et cognitivo-comportementales, l'hypnose et la pharmacothérapie avec les antidépresseurs [11]. Dans leur revue de littérature sur le traitement des troubles de conversion, en plus du délai d'intervention, certains auteurs [10] mettent en avant 5 points pour la réussite du traitement : (1) reconsidérer le diagnostic avec une intervention psychiatrique en cas de doute diagnostique ; (2) des séances avec le patient sur les interactions corps-esprit ; (3) une équipe pluridisciplinaire (psychologues, physiothérapeutes,

ergothérapeutes, orthophonistes) ; (4) une hospitalisation en institution spécialisée ; (5) la présence de comorbidités médicales (neurologiques ou psychiatriques).

## ■ Apport de la neuro-imagerie fonctionnelle

Plusieurs auteurs ont suggéré que les déficits neurologiques dans les troubles de conversion (hémiplégie, trouble de la sensibilité, ou la cécité) pouvaient résulter d'un « blocage » sélectif des informations sensori-motrices, sous l'effet de processus de contrôle au niveau du thalamus ou de mécanismes attentionnels orchestrés par le cortex cingulaire antérieur ou le cortex pariétal [1, 2, 12]. Cependant, ce n'est que très récemment que des mesures directes neurophysiologiques (EEG, MEG, IRMf) ont fourni des éléments montrant des changements neurobiologiques associés aux troubles de conversion [1, 2]. La première étude en SPECT [13] chez une patiente avec une paralysie unilatérale gauche montrait une hyperactivité de la région frontale et une hypoactivité de la région pariétale dans l'hémisphère droit. Dans une étude utilisant la même technique d'imagerie chez 7 patients présentant une paralysie hystérique unilatérale, Vuilleumier *et al.* [14] ont observé une activation intacte des cortex moteur et sensoriel lors de stimulations vibratoires passives des membres supérieurs, appliquée à deux moments différents, pendant la phase de crise et quelques mois plus tard après récupération. Ces auteurs ont trouvé une hypoactivation sélective des ganglions de la base et du thalamus (noyau caudé et putamen) dans l'hémisphère controlatéral aux membres affectés par des symptômes, et cette hypoactivation se normalisait après disparition de symptômes.

Toutefois, la question des régions cérébrales spécifiques sous-jacentes aux troubles de conversion reste encore ouverte et d'actualité [15]. Plusieurs études utilisant l'IRMf ont été effectuées au cours de cette dernière décennie, souvent chez des petits groupes de patients, et ont rapporté des anomalies variées. En particulier, des activations diminuées ont été observées dans le cortex moteur, les régions sensorielles, ou les régions visuelles en relation avec les symptômes présentés, souvent associées à une augmentation dans les aires préfrontales ventro- ou dorso-latérales [16]. D'autres travaux récents ont observé une diminution transitoire de l'activité du cortex moteur lors de présentation de récits décrivant les événements traumatiques liés à l'apparition des troubles, associée à une augmentation dans le lobe temporal, notamment de l'amygdale et de l'hippocampe. Les auteurs suggèrent que la récupération des souvenirs traumatiques par le biais des structures amygdalo-hippocampiques pourrait déclencher certains processus émotionnels dans les régions limbiques qui pourraient, à leur tour, inhiber l'activité dans le cortex moteur, et donc produire des paralysies de conversion [1, 2]. Une réduction de l'activation

du cortex moteur associée à une augmentation du cortex cingulaire antérieur a aussi été mise en évidence dans une des toutes premières études en neuro-imagerie chez une patiente avec une paralysie de conversion [12], mais aussi lors de paralysie hypnotique [17]. Ces auteurs ont ainsi proposé un rôle spécifique de cette région dans les processus d'inhibition déclenché par des conflits émotionnels. Toutefois, d'autres travaux en IRMf n'ont pas trouvé d'activation cingulaire chez des patients avec conversion [18].

Dans une étude de cas plus récente [8], nous avons montré également le rôle de cette région, pour la première fois, dans le cas d'une patiente présentant une conversion se manifestant par une négligence spatiale gauche [8]. Suite à un malaise survenu dans un contexte psychologique difficile, la patiente présentait une hémiplégie gauche sans cause organique ou neurologique, accompagnée par des signes cliniques de négligence en termes d'omissions latéralisées dans une tâche de barrage de cibles ou de déviations systématiques dans une tâche de bissection de ligne. En IRM fonctionnelle lors d'une tâche de bissection de lignes (Landmark test), cette patiente montrait une activation du cortex pariétal conservée (comme le plus souvent observé pour cette tâche, [19]), malgré une performance hautement anormale, mais il existait de façon concomitante une augmentation de l'activité dans le cortex cingulaire antérieur. Ces résultats suggèrent donc aussi un rôle de cingulaire dans l'inhibition de la performance, ici dans le domaine spatial plutôt que moteur.

Le cortex cingulaire antérieur se situe à l'interface des émotions et de l'action, mais joue aussi un rôle prépondérant dans la détection d'erreur et la résolution de conflits cognitifs ou affectifs. Son rôle exact dans les troubles de conversion reste peu clair. Cette région a également été impliquée dans les processus hypnotiques, une altération de la perception consciente et du mouvement volontaire qui a déjà été rapprochée de la conversion par Charcot. Certains travaux en imagerie [17] ont également suggéré des analogies entre hypnose et conversion lors de « paralysie fonctionnelle », y compris au niveau de changements d'activité au sein du cortex orbito-frontal cingulaire. Des travaux plus récents confirment une activation du cortex cingulaire antérieur lors de suggestion hypnotique de paralysie [18] mais soulignent aussi une augmentation plus spécifique de régions préfrontales droites impliquées dans le contrôle attentionnel et l'inhibition d'automatismes, ainsi qu'une activation du précuneus attribuée à des processus d'imagerie mentale et de mémoire. Cette augmentation du précuneus existe à la fois sous hypnose et sous conversion. Cette activité suggère que l'hypnose comme la conversion pourraient recruter l'imagerie mentale et la mémoire autobiographique. Une activation du cortex préfrontal ventro-médian pourrait par contre être plus spécifique à la conversion et associée à la régulation émotionnelle et/ou la mémoire autobiographique pour des informations affectives [20]. Ensemble, ces régions pourraient être à l'origine des biais intentionnels ou attentionnels

inconscients, et moduler les fonctions sensorimotrices ou cognitives sous l'influence de signaux émotionnels et de stress psychique.

Les études d'imagerie convergent ainsi partiellement pour démontrer que les symptômes de conversion peuvent entraîner des modifications fonctionnelles objectives au niveau de l'activité corticale. Les structures impliquées dans les troubles de conversion concernent les interactions entre les boucles ganglio-thalamique influençant les aires motrices ou sensorielles, en lien avec des anomalies pariétales et préfrontales qui sont impliquées dans les représentations de soi, les croyances ou la régulation des émotions. Ces changements entraînent une suppression des processus moteur (plégie), visuel (cécité) ou pariétal (négligence).

## ■ Une ébauche de modèle

Plusieurs hypothèses ont été avancées pour rendre compte de la dissociation frappante entre la conscience de soi et l'état réel du corps lors de conversion. L'apport de la neuro-imagerie permet de mettre en évidence l'interaction des multiples processus cognitifs et affectifs qui sont susceptibles de contribuer conjointement à produire une telle distorsion dans la conscience. Les troubles de la conversion

peuvent ainsi être mis en parallèle avec une autre pathologie neurologique touchant à la conscience de soi, l'anosognosie [21]. En effet, l'anosognosie partage un certain nombre de caractéristiques avec les troubles de conversion. Les travaux suggèrent que l'ignorance des déficits, caractéristique de l'anosognosie, pourrait se traduire en « miroir » par l'expérience « imaginaire » du déficit dans les troubles de conversion. De plus, les mêmes domaines neuropsychologiques sont souvent concernés : paralysie, anesthésie, cécité, amnésie, négligence spatiale. Ces auteurs postulent que des changements fonctionnels dans les voies motrices ou sensorielles cortico-sous-corticales, combinés à une activation des régions limbiques et fronto-pariétales, notamment le cortex préfrontal ventral, cingulaire antérieur, et précunéus, qui sont associés aux représentations de soi, conduiraient à générer des signaux inhibiteurs ou des patterns comportementaux anormaux sous l'effet de stress, réel ou subjectif. L'anosognosie (par exemple de l'hémiplégie) pourrait à l'inverse impliquer une absence de perception consciente du déficit suite à une destruction de circuits partiellement similaires.

Sur la base des analogies entre différents troubles de la perception de soi, un modèle a été proposé qui inclut deux processus distincts, explicite et implicite (*figure 1*), permettant une prise de conscience de l'état corporel à un niveau conscient et inconscient, respectivement.

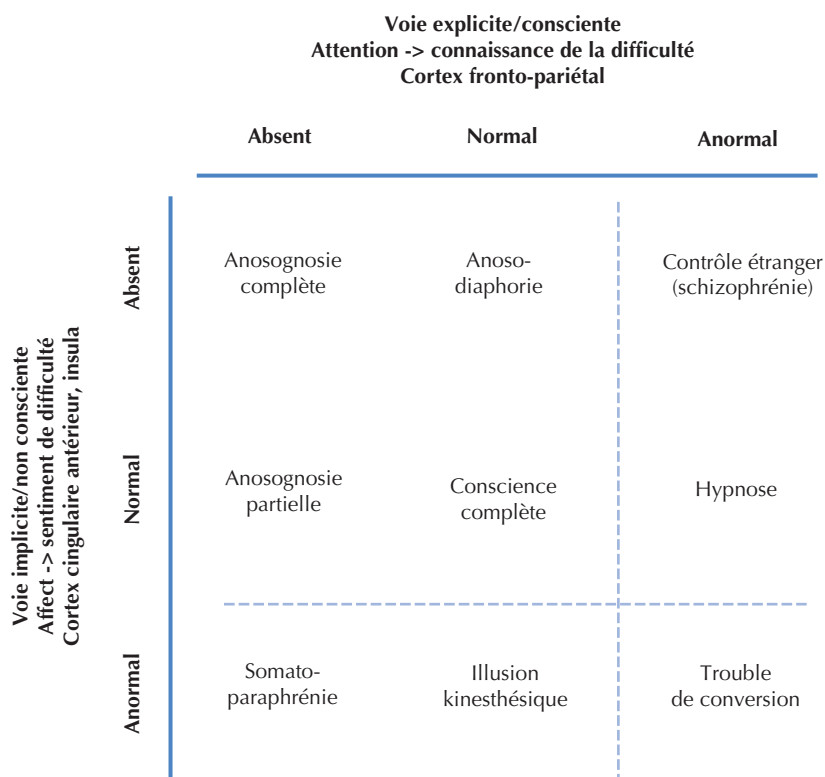


Figure 1. Schéma de la conscience du corps en fonction de la voie explicite ou implicite (adapté d'après [21]).



La voie explicite sous-tend la connaissance et le rapport explicite du déficit. Elle aurait la capacité d'intégrer de nombreux canaux (tactile, proprioceptif, visuel et/ou moteur) qui traduisent les informations phénoménologiques des activités en cours. Si la représentation de ces informations est suffisamment riche et élaborée et que les différentes régions corticales concernées (frontales et pariétales) sont susceptibles de communiquer entre elles, l'accès à la conscience de l'état corporel réel serait possible. Des lésions des aires sensitivo-motrices ou de leurs connexions pourraient partiellement ou totalement priver ce système de signaux nécessaires au monitoring explicite du soi et à l'élaboration de la prise de conscience. Toutefois, une telle privation ne préviendrait pas forcément le système de monitoring implicite de détecter des anomalies (par exemple motrices ou sensitives). La voie implicite pourrait ainsi contribuer à un traitement automatique et inconscient des erreurs motrices, basée uniquement sur une comparaison entre les retours attendus (selon le mouvement planifié) et les retours actuels (selon le retour d'afférences visuelles, tactiles, proprioceptives). Ce système de monitoring aurait des voies distinctes du système explicite, incluant notamment le cortex cingulaire antérieur, l'insula antérieure, et les ganglions de la base. Une activation normale de cette voie résulterait en un « sentiment » de difficulté ou d'erre, incluant une réponse émotionnelle et un ajustement de l'état d'éveil. Une lésion de cette voie pourrait supprimer ou affaiblir ce signal implicite du déficit. À l'inverse, une activation anormale ou exagérée de cette voie pourrait produire un sentiment pathologique de défaillance. Un tel manque de détection implicite du

trouble ne permettrait pas d'avoir une réaction émotionnelle appropriée et d'entreprendre des comportements de compensation, et ce même si une détection explicite resterait possible.

## Conclusion

Même si l'imagerie fonctionnelle a permis une meilleure compréhension des corrélats neurobiologiques des troubles de conversion, l'établissement d'un diagnostic reste souvent inexpliqué. Même si l'étiologie la plus probable concerne des facteurs de nature émotionnelle engendrant des modifications du fonctionnement cérébral, les mécanismes exacts restent largement inconnus. La prise en charge de ces patients nécessite un examen approfondi et spécialisé, multidisciplinaire, visant à terme non seulement une meilleure compréhension des causes de la conversion et des manifestations cliniques, mais aussi permettant dans le futur le développement des traitements plus individualisés. ■

## Remerciements

Je remercie le Professeur Patrik Vuilleumier pour tout. Mes amis et néanmoins collègues, dans l'ordre alphabétique, Shahar Arzy, Yann Cojan, Roland Vocat et le Fond National Suisse pour sa contribution financière (#3200B0-114014).

## Conflits d'intérêts

Aucun.

## Références

- Vuilleumier P. Hysterical conversion and brain function. *Prog Brain Res* 2005 ; 150 : 309-29.
- Vuilleumier P. The neurophysiology of self-awareness disorders in conversion hysteria. In : Tononi SLG, éd. *The neurology of Consciousness*. Elsevier Ltd, 2009 : 282-302.
- Charcot JM. Leçons de Mardi à la Salpêtrière (1887-1888) : Bureau du Progrès Médical, 1892.
- Janet P. *L'état mental des hystériques*. Paris : Rueff, 1894.
- American Psychiatric Association. *Diagnostic and statistical manual of mental disorders*. 4<sup>th</sup> ed. Washington : American Psychiatric Association, 1994.
- Nicholson TR, Stone J, Kanaan RA. Conversion disorder: a problematic diagnosis. *J Neurol Neurosurg Psychiatry* 2010 (sous presse).
- Krem MM. Motor conversion disorders reviewed from a neuropsychiatric perspective. *J Clin Psychiatry* 2004 ; 65 : 783-90.
- Saj A, Arzy S, Vuilleumier P. Functional brain imaging in a woman with spatial neglect due to conversion disorder. *JAMA* 2009 ; 302 : 2552-4.
- Stone J, LaFrance WC Jr, Levenson JL, Sharpe M. Issues for DSM-5: Conversion disorder. *Am J Psychiatry* 2010 ; 167 : 626-7.
- Rosebush PI, Mazurek MF. Treatment of conversion disorder in the 21st century: have we moved beyond the couch? *Curr Treat Options Neurol* 2011 ; 13 : 255-66.
- Voon V, Lang AE. Antidepressant treatment outcomes of psychogenic movement disorders. *J Clin Psychiatry* 2005 ; 66 : 1529-34.
- Marshall JC, Halligan PW, Fink GR, et al. The functional anatomy of a hysterical paralysis. *Cognition* 1997 ; 64 : B1-B8.
- Tiihonen J, Kuikka J, Viinamaki H, et al. Altered cerebral blood flow during hysterical paraesthesia. *Biol Psychiatry* 1995 ; 37 : 134-5.
- Vuilleumier P, Chicherio C, Assal F, et al. Functional neuro-anatomical correlates of hysterical sensorimotor loss. *Brain* 2001 ; 124 : 1077-90.
- Thomas-Antérion C, Dubas T. Troubles somatomorphes et amnesia dissociative. Apport de l'imagerie fonctionnelle en 2011. *Neurologies* 2010 ; 13 : 1-11.
- Saladini O, Tiravy S, Luauté JP. Hystérie de conversion et approche neurobiologique : à propos d'un cas clinique. *Annales Médico-psychologiques, revue psychiatrique* 2006 ; 164 : 596-600.
- Halligan PW, Athwal BS, Oakley DA, et al. The functional anatomy of a hypnotic paralysis: implications for conversion hysteria. *Lancet* 2000 ; 355 : 986-7.
- Cojan Y, Waber L, Schwartz S, et al. The brain under self-control: modulation of inhibitory and monitoring cortical networks during hypnotic paralysis. *Neuron* 2009 ; 62 : 862-75.
- Fink GR, Marshall JC, Shah NJ, et al. Line bisection judgments implicate right parietal cortex and cerebellum as assessed by fMRI. *Neurology* 2000 ; 54 : 1324-31.
- Cojan Y, Vuilleumier P. Functional brain imaging of psychogenic paralysis during conversion and hypnosis. In : Hallett M, Cloninger CR, Fahn S, Halligan P, Jankovic J, Lang AE, Voon V, éd. *Psychogenic movement disorders and other conversion disorders*. Cambridge University Press 2011 (sous presse).
- Vocat R, Vuilleumier P. Neuroanatomy of impaired body awareness in anosognosia and hysteria: a multi-component account. In : G. Prigatano, éd. *The Study of Anosognosia*. New York : Oxford University Press, 2010.